

Meningioma intracraniano canino: Relato de caso

José Ricardo Gomes de Carvalho¹, Carmen Helena de Carvalho Vasconcelos²,
Isabela Pessôa Barbieri Bastos³, Felipe Lucas de Carvalho Trajano⁴,
Thiago Souza Costa⁵ e Julio Israel Fernandes^{6*}

ABSTRACT. Carvalho J.R.G., Vasconcellos C.H.C., Bastos I.P.B., Trajano F.L.C., Costa T.S. & Fernandes J.I. [**Canine intracranial meningioma: Case report.**] Meningioma intracraniano canino: Relato de caso. *Revista Brasileira de Medicina Veterinária*, 38(supl. 3):49-53, 2016. Programa de Pós-Graduação em Ciências Veterinárias, Universidade Federal Rural do Rio de Janeiro, BR 465 Km 7, Seropédica, RJ 23.897-000, Brasil, E-mail: vetjulio@yahoo.com.br

Intracranial neoplasms usually show their signals in a moderate way, revealing a long background of nonspecific signs, making the diagnosis more difficult. The meningioma is the most common intracranial neoplasm in dogs and cats. Along the years, the Veterinary Medicine has experienced important technological improvements, making it possible the diagnosis of a lot of diseases. Therefore, diseases considered not common in the past, started being diagnosed more frequently, for instance, brain lesions. The objective of this research is to report a case of intracranial meningioma in a Boxer dog that arrived at the Veterinary Hospital of the Federal Rural University of Rio de Janeiro, highlighting its clinical improvement, diagnosis and treatment.

KEY WORDS. Neoplasms, meningiomas, central nervous system, dogs.

RESUMO. As neoplasias intracranianas geralmente apresentam um aparecimento gradual dos sinais manifestando uma longa história de sinais vagos e inespecíficos, dificultando muitas vezes seu diagnóstico. O meningioma é a neoplasia intracraniana mais comum em cães e gatos. Com o passar dos anos, a Medicina Veterinária obteve grandes avanços tecnológicos, possibilitando, dessa forma, o diagnóstico de muitas doenças. Assim, enfermidades consideradas incomuns no passado, começam a ser diagnosticadas com maior frequência, como é o caso de lesões cerebrais. O objetivo é relatar um caso de meningioma intracraniano em um cão da raça Boxer atendido no Hospital Veterinário da

Universidade Federal Rural do Rio de Janeiro destacando sua evolução clínica, conduta diagnóstica e terapêutica.

PALAVRAS-CHAVE. Neoplasia, meningioma, sistema nervoso central, cães.

INTRODUÇÃO

Com o passar dos anos, a Medicina Veterinária obteve grandes avanços tecnológicos, possibilitando, dessa forma, o diagnóstico de muitas doenças. Em consequência a essa nova situação, houve um aumento da expectativa de vida dos animais resultando em um acréscimo no número de atendimentos clínicos de animais idosos. Assim, enfermidades

* Recebido em 21 de julho de 2016.

Aceito para publicação em 17 de novembro de 2016.

¹ Médico-veterinário, Programa de Pós-Graduação em Ciências Veterinárias (PPGCV), Anexo 1, Instituto de Veterinária (IV), Universidade Federal Rural do Rio de Janeiro (UFRRJ), BR 465 Km 7, Seropédica, RJ 23897-000. E-mail: josericardo@harmoyvet.com.br

² Médica veterinária, DSc. Hospital Veterinário Botafogo, Rua Visconde de Silva 32, Rio de Janeiro, RJ 22271-092. E-mail: caremhelena@hotmail.com

³ Curso de Medicina Veterinária, IV, UFRRJ, BR 465 Km 7, Seropédica, RJ 23897-000. E-mail: isabelapbastos@gmail.com – bolsista IC (CNPq/UFRRJ)

⁴ Curso de Medicina Veterinária, Escola da saúde, Universidade Potiguar, Av. Sem. Salgado Filho, 1610, Lagoa Nova, Natal, RN 59056-000. E-mail: feliipe.lucas2@gmail.com

⁵ Médico-veterinário, Programa de Pós-Graduação em Medicina Veterinária, IV, UFRRJ, BR 465 Km 7, Seropédica, RJ 23897-000. E-mail: thiago.souza.costa@hotmail.com

⁶ Médico-veterinário, Dsc, Departamento Medicina e Cirurgia Veterinária, IV, UFRRJ, BR 465 Km 7, Seropédica, RJ 23897-000, *Autor para correspondência, E-mail: vetjulio@yahoo.com.br

consideradas incomuns no passado, começaram a ser diagnosticadas com maior frequência, como é o caso de lesões cerebrais (Babicsak et al. 2011). Segundo Nafe (1979), as neoplasias cerebrais primárias ocorrem mais frequentemente em animais de meia idade e idosos. A média de idade de ocorrência de tumores cerebrais em cães é de nove anos, predominantemente em animais na faixa etária acima de cinco anos.

Koestner & Higgins (2002) refere que entre as espécies de animais domésticos, o cão (*Canis familiaris*) é o que apresenta a maior incidência destas neoplasias, porém diagnósticos e descrições de casos são raros. Acredita-se que as raças de maior risco incluem Boxer, Golden Retriever, Doberman, Scottish Terrier e Old Inglês Sheepdog (Heidner et al. 1991).

Ribas et al. (1991) e Troxel et al. (2004) reportaram que no cão e no gato a neoplasia mais frequente que acomete o sistema nervoso é o meningioma. O segundo tipo de neoplasia mais comum em cães é o de origem neuroectodérmica, os astrocitomas e oligodendrogliomas. Sarcomas indiferenciados, meduloblastomas, neuroblastomas e ependimomas ocorrem menos comumente (Nafe 1990).

É consenso na literatura médica veterinária sobre a importância da avaliação completa do paciente para a definição do diagnóstico, prognóstico e terapia dos animais portadores de neoplasias. Conforme Morrison (1998) a anamnese, muitas vezes pode esclarecer sobre a etiologia do tumor, fato importante, pois sendo este de conhecimento do médico veterinário, o profissional poderá alertar aos tutores sobre a prevenção de certos agentes etiológicos. Além da história do paciente oncológico, o exame físico aliado à citologia, radiografia, ultrassonografia, tomografia computadorizada e histopatologia definem precisamente o diagnóstico e assim fundamentam a terapia a ser instituída.

As neoplasias intracranianas geralmente apresentam um aparecimento gradual dos sinais clínicos, com muitos animais manifestando uma longa história de sinais vagos e inespecíficos (LeCouteur 1999, LeCouteur 2002, Lorenz & Kornegay 2004), por vezes, com episódios de evolução aguda (Lorenz & Kornegay 2004). Os sinais inespecíficos incluem relutância a serem manipulados, escondem-se durante o dia, e diminuição da atividade (LeCouteur 2002). A exacerbação aguda dos sinais clínicos ocorre quando o tumor intracraniano comprime a massa encefálica causando edema e resultando em sinais declaradamente do foco neurológico (LeCouteur 1999, LeCouteur 2002).

Há uma necessidade de descrições da ocorrência de casos para possibilitar estudos epidemiológicos, proporcionando benefícios para o entendimento das neoplasias na espécie canina e a comparação com a espécie humana, possibilitando o uso do cão como modelo animal com ocorrência natural para estas enfermidades, tanto para o teste de novas terapias quanto para produzir ciência básica relacionada aos tumores para serem posteriormente utilizadas (Gavin et al. 1995).

O diagnóstico presuntivo de neoplasma do sistema nervoso central (SNC) pode ser estabelecido de acordo com o histórico, a raça, a idade, os sinais neurológicos, a evolução dos sinais e os resultados de exames complementares (radiografia torácica, ultrassonografia abdominal, análise do líquido cefalorraquidiano, mielografia, tomografia computadorizada e ressonância magnética nuclear). Por outro lado, o diagnóstico definitivo só pode ser estabelecido através da análise histológica, realizada através da biópsia ou pela necropsia (Bagley 2005, Dewey 2008, O'Brien & Coates 2010).

Segundo McEntee & Dewey (2013) nos casos em que a neoplasia esteja localizada em uma área acessível do encéfalo e refratários à quimioterapia, a craniotomia pode ser indicada como opção para remoção do tumor e melhora dos sinais clínicos apresentados pelo animal.

O objetivo foi relatar um caso de meningioma intracraniano em um cão da raça Boxer atendido no Hospital Veterinário da Universidade Federal Rural do Rio de Janeiro (HV-UFRJ) destacando sua evolução clínica, conduta diagnóstica e terapêutica.

HISTÓRICO

Foi atendido no HV-UFRJ, um cão macho, da raça Boxer, com oito anos de idade e histórico de regurgitação e emagrecimento progressivo. Segundo o tutor, o quadro clínico evoluiu para a presença de sinais neurológicos como: nistagmo, paresia de membros pélvicos e ataxia há aproximadamente oito meses. O mesmo foi inicialmente assistido por um veterinário autônomo, que instituiu protocolo de tratamento baseado no uso de corticosteroides, com presença de melhora significativa e posteriormente retorno dos sintomas quando suspenso a medicação.

Ao exame físico, o paciente apresentou temperatura, frequências cardíaca e respiratória dentro dos padrões fisiológicos, mucosas normocoradas, TPC de dois segundos e aumento dos linfonodos pré-escapulares e poplíteos.

Já no exame específico neurológico, o animal apresentava estado mental e comportamento normal, paresia de membros pélvicos, ataxia, nistagmo vertical, reação de ameaça ausente no olho direito e diminuído no olho

esquerdo. Quanto aos outros testes de nervos cranianos não se observou alterações. Tônus muscular do membro torácico direito e membro pélvico direito estavam flácidos, e os membros torácico e pélvico esquerdo estavam normais. Propriocepção presente em membros torácico esquerdo e membro pélvico esquerdo, e diminuído em membro torácico e pélvico direito. Quanto aos nervos espinhais, o reflexo cutâneo do tronco estava presente.

Foram realizados os seguintes exames complementares: hemograma e perfil bioquímico (uréia, creatinina, fosfatase alcalina e alanina aminotransferase) que estavam dentro dos padrões da normalidade. Diante da suspeita clínica de lesão em SNC, foi solicitada a realização da tomografia computadorizada de crânio, juntamente com exame ultrassonográfico abdominal e radiográfico torácico, sendo que estes dois últimos procedimentos não apresentaram alterações dignas de nota. No dia do procedimento da tomografia o animal convulsionou e o mesmo foi controlado com uso de Fenobarbital na dose de 2mg/kg.

No exame de tomografia computadorizada do crânio foi evidenciada em topografia de fossa cranial caudal do lado direito, presença de área amorfa grosseira de limites pouco definidos, que sofreu realce heterogêneo ao meio de contraste, que progride para região de tronco encefálico e cerebelo, medindo cerca de 18 mm em seu maior eixo latero-lateral, e 18 mm em seu maior eixo dorsoventral e 14 mm em seu eixo rostro-caudal. Visualizou-se deslocamento para a esquerda do quarto ventrículo, sendo as imagens compatíveis com quadro neoplásico.

Em virtude das alterações observadas nas imagens, tanto de sua anatomia topográfica e por apresentar característica de massa com limites pouco definidos a cirurgia foi descartada e desta forma optou-se pelo tratamento quimioterápico com uso da Lomustina 90 mg/m² associada à Prednisona 1mg/kg e Cloridrato de Tramadol 2mg/kg. Foi realizada a primeira sessão de quimioterapia onde não se obteve melhora clínica, com evolução dos sinais neurológicos, associada à perda de

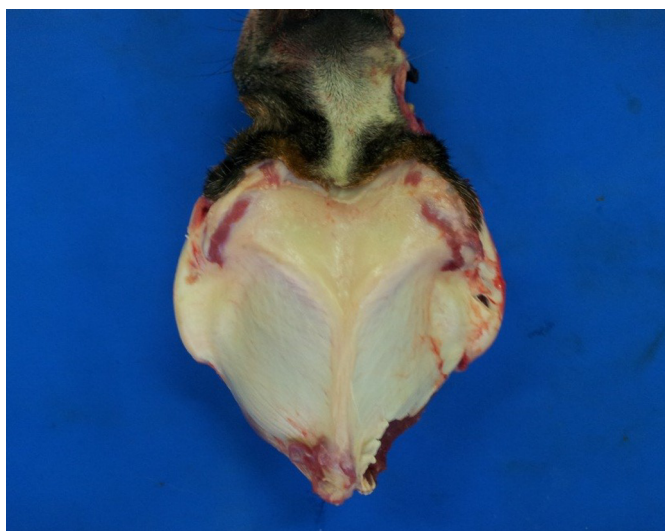


Figura 1. Intensa atrofia muscular na região supraorbitária e masseter observada durante a necropsia.

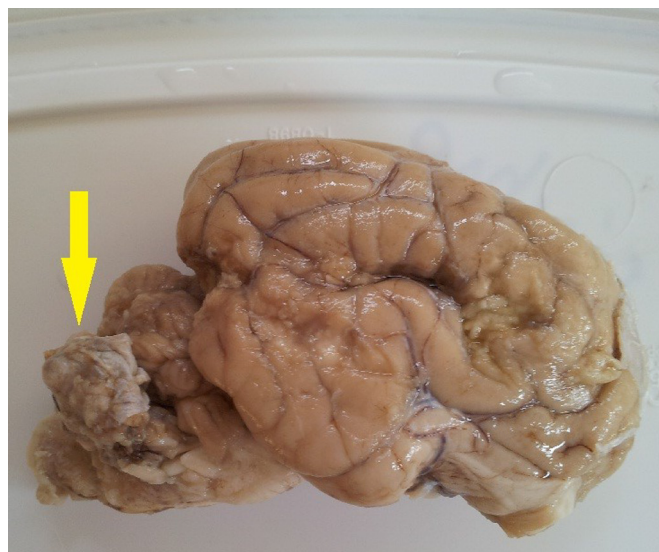


Figura 2. Presença de neoplasia de coloração branco-amarelada abaixo do cerebelo indicada pela seta em amarelo.

peso progressiva. Devido à progressão da doença, com ausência da resposta ao tratamento, o tutor optou pela realização da eutanásia.

Os achados de necropsia foram: pulmões com áreas de congestão, coração apresentando hipertrofia do ventrículo esquerdo, fígado moderadamente congesto, rins com evidência dos túbulos no córtex renal, linfonodos mesentéricos levemente aumentados, duodeno/jejuno/íleo apresentando mucosas espessadas, músculos com atrofia da musculatura supraorbitária e masseter (Figura 1) e por fim, SNC apresentando massa de 3 cm de diâmetro, macia ao corte e de coloração branco-amarelada abaixo do cerebelo (figura 2).

Posterior à realização da necropsia, foi coletado material da massa presente no SNC para estudo histopatológico, com o diagnóstico de meningioma.

DISCUSSÃO

O relato corrobora com as informações da literatura quanto à raça e idade mais prevalentes para o surgimento do meningioma em cães. O cão descrito neste estudo era da raça Boxer e possuía oito anos de idade. Heidner et al. (1991) acredita que as raças de maior risco incluem Boxer, Golden Retriever, Doberman, Scottish Terrier e Old Inglês Sheepdog, enquanto estudo realizado por Nafe (1979) reportou média de idade de nove anos para a ocorrência de tumores cerebrais em cães, predominantemente em animais na faixa etária acima de cinco anos.

No caso relatado as queixas de regurgitação e emagrecimento progressivo, com evolução para nistagmo, paresia de membros pélvicos e ataxia há mais de oito meses, mostram-se conforme Long (2006) que afirma, de uma forma geral, que os tumores primários do SNC apresentam um padrão de crescimento lento. E que as neoplasias intracra-

nianas geralmente apresentam um aparecimento gradual dos sinais clínicos com muitos animais manifestando uma longa história de sinais vagos e inespecíficos (LeCouteur 1999, LeCouteur 2002, Lorenz & Kornegay 2004).

Todos os sinais neurológicos observados no animal condizem com os achados tomográficos e posterior achados de necropsia, onde afirmam que em topografia de fossa cranial caudal do lado direito, há presença de massa neoplásica, que progride para região de tronco encefálico e cerebelo. Achados clínicos esses, observados por Fenner et al. (2000) e O'Brien & Axlund (2005) quando relatam sinais de lesão em cerebelo e tronco cerebral que são ataxia, dismetria, tremores de intenção, inclinação da cabeça e nistagmo.

As características tomográficas podem levar a um diagnóstico mais provável do tipo de tumor encefálico, porém o diagnóstico definitivo deve ser realizado com exame histopatológico, como proposto por Farfallini (2003). As características tomográficas não eram totalmente compatíveis com meningioma, que geralmente apresentam limites bem definidos, tendem a se deslocar e promover compressão, não invadindo o tecido encefálico, podendo mostrar nas imagens tomográficas um efeito de massa. Porém, foi sugerido pelo examinador um processo neoplásico, que foi confirmado posteriormente pela histopatologia. Informação que contrasta com Fuchs et al. (2003) e Kraft & Gavin (1999) onde afirmam que as margens dos meningiomas variam de lisas a irregulares e, além disso, em cães, estas podem ser bem ou pouco definidas. Segundo Turrel et al. (1986), em grande parte dos meningiomas caninos foram observadas margens bem definidas, assim como nos tumores felinos, de acordo com o estudo de Fuchs et al. (2003).

Segundo McEntee & Dewey (2013) nos casos em que a neoplasia esteja localizada em uma área acessível do encéfalo e refratários à quimioterapia, a craniotomia pode ser indicada como opção para remoção do tumor e melhora dos sinais clínicos apresentados pelo animal. Situação não possível no caso relatado, pois a inviabilidade cirúrgica se deu devido à localização topográfica, e quanto a sua característica não delimitada.

Segundo McEntee & Dewey (2013) existem escassas informações na literatura sobre a real eficácia dos quimioterápicos sobre as neoplasias intracranianas. No referido animal, foi realizada uma sessão de quimioterapia com Lomustina 90mg/m², devido a sua capacidade mesmo que reduzida de penetração pela barreira hematoencefálica, na ten-

tativa de obter melhora clínica e aumento da sobrevivência do paciente, porém como o quadro clínico não evoluiu positivamente, o animal foi submetido à eutanásia.

CONCLUSÃO

Um exame clínico detalhado, tanto geral como específicos, aliado a utilização de exames complementares como meios de imagens são fundamentais para se chegar a um diagnóstico, para que assim se estabeleça um prognóstico seguido da melhor conduta terapêutica.

REFERÊNCIAS

- Babicsak V.R., Zardo K.M., Santos D.R., Silva L. C., Machado V.M.V. & Vulcano L.C. Aspectos tomográficos de tumores cerebrais primários em cães e gatos. *Veterinária e Zootecnia* 18: 531-541, 2011.
- Bagley R.S. *Fundamentals of Veterinary Clinical Neurology*. Blackwell Publishing, Iowa, 2005.
- Dewey C.W. *A Practical Guide to Canine and Feline Neurology*. 2ª ed. Blackwell Publishing, Ames, 2008. 141p.
- Farfallini D. Tomografia Computadorizada, p. 475-477. In: Pellegrino F, Suraniti A. & Garibaldi L, *El libro de neurologia para la practica clinica*, Buenos Aires: Inter-Medica, 2003.
- Fenner W.R. Neurological Disorders, p.533-627. In: Fenner W.R (Ed.), *Quick Reference to Veterinary Medicine*. 3ª ed. Hoboken: Wiley-Blackwell, 2000.
- Fuchs C., Lindenbergh A.M., Wohlsein P. & Nolte I. Computertomographische charakteristica primärer gehirntumoren von hund und katze. *Berliner und Munchener Tierarztliche Wochenschrift*, 116:436-442, 2003.
- Gavin P.R., Fike J.R. & Hoopes P.J. Central Nervous System Tumors. *Seminars in Veterinary Medicine and Surgery: Small Animal*, 10:180-189, 1995.
- Heidner G.L., Kornegay J.N. & Page R.L. Analysis of survival in a retrospective study of 86 dogs with brain tumors. *Journal of Veterinary Internal Medicine*, 5:219-226, 1991.
- Koestner A. & Higgins R.J. Tumors of the nervous system. In: Meuten D.J. *Tumors in domestic animals*, 4ª ed. Ames, Iowa State Press, 2002.
- Kraft S.L. & Gavin P.R., Intracranial neoplasia. *Clinical Techniques in Small Animal Practice*, 14: 112- 123, 1999.
- LeCouteur R.A. Current concepts in the diagnosis and treatment of brain tumours in dogs and cats. *Journal of Small Animal Practice*, 40:411-416, 1999.
- LeCouteur R.A. Diagnosis and Treatment of Brain Tumors. Davis, California, USA: University of California, 2002. Disponível em: < <http://www.vin.com/proceedings/Proceedings.plx?CID=WSAVA2002&PID=2631>>.
- Long S. Neoplasia of the Nervous System. In C.H. Vite (Ed.), *Braund's Clinical Neurology in Small Animals: Localization, Diagnosis and Treatment*. University of Pennsylvania, Philadelphia, 2006. Disponível em: <<https://pdfs.semanticscholar.org/cf56/ff94d1629b89c4729cee57634fef59bc6f7d.pdf>>.
- Lorenz M.D. & Kornegay J.N. Sistic or multifocal signs, p. 355-416. In: Lorenz M.D. & Kornegay J.N. (Eds), *Handbook of Veterinary Neurology*. 4ª ed. Philadelphia: WB Saunders Company, 2004.
- McEntee M.C. & Dewey C.W. Tumours of the Nervous System, p.583-596. In: Withrow & MacEwen's (Eds), *Small Animal Clinical Oncology*. 5ª ed. St. Louis: Elsevier Health Sciences, 2013.
- Morrison W.B. *Cancer in Dogs and Cats: Medical and Surgical Management*. Baltimore: Williams & Wilkins, 1998.
- Nafe LA. Meningiomas in cats: a retrospective clinical study of 36 cases. *Journal of the American Veterinary Medical Association*, 174:1224-1227, 1979.

- Nafe LA. The clinical presentation and diagnosis of intracranial neoplasia. *Seminars in Veterinary Medicine and Surgery: Small animal*, 5:223-231, 1990.
- O'Brien D.P. & Axlund T.W. Brain Disease, p. 803-835. In: Ettinger S.J. & Feldman E.C. (Eds), *Textbook of Veterinary Internal Medicine*. 6th ed. Philadelphia: Elsevier Saunders, 2005.
- O'Brien D.P.O. & Coates J.R. Brain Disease, p. 668-725. In: Ettinger S.J. & Feldman E.C. (Eds), *Veterinary Internal Medicine*. 7th ed. Philadelphia: Elsevier Mosby, 2010.
- Ribas J.L., Carpenter J.L., Mena H., Schulman F.Y. & Lee K. Central Nervous system meningioma in the dog a review of 50 cases. *Journal of Neuropathology and Experimental Neurology*, 50:373, 1991.
- Troxel M.T., Vite C.H., Massicotte C., McLearn R.C., Van Winkle T.J., Glass E.N., Tiches D. & Dayrell-Hart B. Magnetic resonance imaging features of feline intracranial neoplasia: retrospective analysis of 46 cats. *Journal of Veterinary Internal Medicine*, 18:176-189, 2004.
- Turrel J.M. Computed tomographic characteristics of primary brain tumors in 50 dogs. *Journal of the American Veterinary Medical Association*, 188:851-856, 1986.