

Avaliações morfológica e imuno-histoquímica (Troponina C) de lesões cardíacas em cães com doença renal crônica¹

Mariana Sequeira D'Avila¹⁺, Ticiano do Nascimento França², Paulo Vargas Peixoto³, Tiago Cunha Peixoto⁴, André Marandola dos Santos⁵, Samay Zillmann Rocha Costa⁶, Rosilane da Silva Santos⁷, Taina Gonçalves⁸ e Vivian de Assunção Nogueira²

ABSTRACT. D'Avila M.S., França T.N., Peixoto P.V., Peixoto T.C., Santos A.M., Costa S.Z.R., Santos R.S., Gonçalves T. & Nogueira V.A. [**Morphological and immunohistochemical (Troponin C) evaluation of cardiac lesions in dogs with chronic kidney disease.**] Avaliações morfológica e imuno-histoquímica (Troponina C) de lesões cardíacas em cães com doença renal crônica. *Revista Brasileira de Medicina Veterinária*, 38(Supl.2):128-138, 2016. Programa de Pós-Graduação em Medicina Veterinária, Área de Concentração em Patologia Animal, Universidade Federal do Rio de Janeiro, Rodovia BR-465 Km 7, Seropédica, RJ 23890-000, Brasil. E-mail: mariana_davila@hotmail.com

This study had the objective (1) to verify the correlation between chronic kidney disease (CKD) and heart failure as well to evaluate the real extent of these changes and (2) to determine the reliability of the immunohistochemistry test using the human anti-troponin C antibody in detection of heart failure in dogs. Fragments of heart and kidneys paraffin embedded of 22 dogs (11 males and 11 females) with previous diagnosis of chronic kidney disease were used. The animals were from Department of Veterinary Pathology of the Federal Rural University of Rio de Janeiro (UFRRJ) and Federal University of Bahia (UFBA), from different breeds and they had between 11 months and 18 years old. The macroscopic examination revealed, in the heart of five dogs, moderate to accentuated thickening of left ventricular wall. It was also found endocardiosis in different degrees. Extrarenal uremic lesions included ulcerative glossitis and stomatitis, pneumopathies and uremic gastropathy, stomach mucosal ulceration and mineralization in the pharynx, larynx and subpleural up to intercostal muscles. Chronic renal lesions were characterized by marked decrease in volume, firm texture, irregular surface and changes in cortico-medullary relationship. Microscopic evaluation revealed, in the kidneys of all dogs, different degrees of lesion. In severe cases, there was hyalinization and glomeru-

*Recebido em 22 de setembro de 2016.

Aceito para publicação em 20 de outubro de 2016.

¹ Médica-veterinária, MSc., Programa de Pós-Graduação em Medicina Veterinária, Área de Concentração em Patologia Animal, Universidade Federal do Rio de Janeiro (UFRRJ), Rodovia BR-465 Km 7, Seropédica, RJ 23890-000 *Autora para correspondência, E-mail: mariana_davila@hotmail.com - bolsista CAPES.

² Médica-veterinária, DSc., Departamento de Epidemiologia e Saúde Pública, Instituto de Veterinária (IV), UFRRJ, Rodovia BR-465 Km 7, Seropédica, RJ 23890-000. E-mails: ticianafraanca19@gmail.com; vivianmedvet@yahoo.com.br

³ Médico-veterinário, DSc, Departamento de Nutrição Animal e Pastagem, Instituto de Zootecnia (IZ), UFRRJ, Rodovia BR-465 Km 7, Seropédica, RJ 23890-000. E-mail: pfpaixoto19@gmail.com

⁴ Médico-veterinário, Departamento de Anatomia, Patologia e Clínicas Veterinárias, Escola de Medicina Veterinária e Zootecnia, Universidade Federal da Bahia (UFBA), Av. Adhemar de Barros 500, Salvador, BA 40170-110. E-mail: tiagoceixoto@yahoo.com.br

⁵ Médico-veterinário, Doutorando, Curso de Pós-Graduação em Medicina Veterinária, Área de Concentração em Patologia Animal, UFRRJ, Rodovia BR-465 Km 7, Seropédica, RJ 23890-000. E-mail: andremarandola@yahoo.com.br

⁶ Médica-veterinária, Pós-Doutoranda em Ciências Veterinárias, UFRRJ, Rodovia BR-465 Km 7, Seropédica, RJ 23890-000. Email: samayzillmann@gmail.com - bolsista FAPERJ.

⁷ Médica-veterinária, Programa de Residência em Patologia Veterinária, Departamento de Anatomia, Patologia e Clínicas Veterinárias, Escola de Medicina Veterinária e Zootecnia, UFBA, Av. Adhemar de Barros 500, Salvador, BA 40170-110. Email: rosi_ss@msn.com - bolsista MEC.

⁸ Médica-veterinária, Programa de Residência em Medicina Veterinária-Patologia Animal, UFRRJ, BR-465 Km 7, Seropédica, RJ 23890-000. E-mail: tainag.mv@gmail.com

lar sclerosis, linfoplasmocitic inflammation, coagulative necrosis of the tubular kidney epithelial cells, interstitial fibrosis and mineralization. In the heart of 16 animals, it was observed groups of hypereosinophilic myocytes with homogeneous aspect, and in some cases, there was striation loss and pyknosis; in 14 dogs had swelling, linfoplasmocitic inflammation and mineralization. In other 2 animals swollen and vacuolization of cardiac cells were observed and, in 3, marked coagulative necrosis. In 11 dogs it was observed, in heart vessels, mild cell swelling of endothelial cell to necrosis, with deposition of eosinophilic material in the vascular wall and mineralization. Immunohistochemistry evaluation revealed, in all dogs, several groups of myocytes with significant reduction or absence of immunoreactivity for anti-troponin C antibody. This decrease in immunoreactivity occurred usually on the same myocytes with specific changes in HE stain, ranging from swelling, cytoplasmatic hypereosinophilic, striation loss, cell lysis, karyolysis and inflammatory infiltrate predominantly composed of lymphocytes and plasma cells. It is suggested that myocardial lesions observed in this study are closely correlated to vascular changes, resulting from long duration uremia and/or combination of metabolic and cellular changes which occurs in cardiorenal syndrome type IV, in which chronic involvement kidney may to induce chronic injuries in the heart.

KEY WORDS. Dog, troponin, cardiorenal syndrome.

RESUMO. Este trabalho teve como objetivos verificar a correlação entre doença renal crônica (DRC) e lesões cardiovasculares, bem como avaliar a real extensão dessas alterações e averiguar a confiabilidade do teste imuno-histoquímico com o uso do anticorpo antitroponina C humana na detecção de lesões cardíacas em cães. Foram utilizados fragmentos de coração e rins emblocados em parafina de 22 cães (11 machos e 11 fêmeas) com diagnóstico prévio de doença renal crônica. Os animais eram provenientes dos Setores de Patologia Veterinária da Universidade Federal Rural do Rio de Janeiro (UFRRJ) e da Universidade Federal da Bahia (UFBA), pertenciam a diferentes raças e tinham entre 11 meses e 18 anos de idade. O exame macroscópico revelou, no coração de cinco cães, moderado a acentuado espessamento da parede do ventrículo esquerdo. Verificou-se ainda endocardiose em graus variados. Lesões extra-renais de uremia incluíram glossite e estomatite ulcerativas, pneumopatia e gastropatia urêmicas, ulceração da mucosa estomacal e mineralização na faringe, laringe e subpleural à altura dos músculos intercostais. As lesões renais crônicas eram bem marcadas e caracterizadas por marcada diminuição de volume, textura firme, superfície irregular e alteração na relação córtico-medular. A avaliação microscópica revelou, nos rins de todos os cães, lesões de diferentes graus. Em casos mais severos, havia hialinização e esclerose glomerular, inflamação linfoplasmocitária, necrose de coagulação das células tubulares, fibrose intersticial e mineralização. No coração de 16 animais observaram-se grupos de

cardiomiócitos hipereosinofílicos com citoplasma de aspecto homogêneo e, em alguns casos, havia perda de estriação e picnose; em 14 cães havia edema, inflamação linfoplasmocitária e mineralização. Em outros 2 animais havia tumefação e vacuolização das células cardíacas e, em 3, necrose coagulativa marcada. Em 11 cães observou-se, nos vasos do coração, leve tumefação das células endoteliais a necrose, com deposição de material eosinofílico na parede vascular, além de mineralização. A avaliação imuno-histoquímica revelou, em todos os cães, diversos grupos de miócitos com redução significativa ou ausência de imunorreatividade para o anticorpo anti-troponina C. Essas áreas, via de regra, correspondiam aos mesmos grupos de miócitos que, corados pela H.E., apresentavam alterações como tumefação celular, hipereosinofilia citoplasmática, perda de estriação, lise celular, cariólise e infiltrado inflamatório predominantemente composto por linfócitos e plasmócitos. Sugere-se que as lesões miocárdicas observadas neste estudo estão estreitamente correlacionadas às alterações vasculares, resultantes da uremia de longa duração e/ou da combinação de alterações metabólicas e celulares que ocorrem na síndrome cardiorenal tipo IV, na qual o comprometimento crônico do rim pode induzir lesões crônicas no coração.

PALAVRAS-CHAVE. Cão, troponina, síndrome cardiorenal.

INTRODUÇÃO

A doença renal crônica (DRC) é caracterizada por lesões estruturais irreversíveis, que podem evoluir

progressivamente para uremia, insuficiência renal crônica (IRC) e falência renal (Polzin et al. 2005).

As alterações cardíacas em seres humanos portadores de IRC foram descritas pela primeira vez em 1947. Macroscopicamente, havia acentuada hipertrofia ventricular e fibrose e, ao exame histológico do miocárdio, edema intersticial intenso. Neste estudo, sugeriu-se que a causa da morte havia sido a uremia, tendo em vista que a diálise clínica rotineira não era realizada à época (Langendorf & Pirani 1947). Sabe-se que o coração e os rins mantêm estreita relação e a comunicação entre esses órgãos ocorre por uma variedade de vias; alterações fisiológicas sutis em um desses órgãos são compensadas pelo outro (Viswanathan & Gilbert 2011). A disfunção aguda ou crônica cardíaca pode induzir à lesão aguda ou crônica no rim e a modificação das funções renais pode alterar o funcionamento cardíaco, em um processo fisiopatológico denominado Síndrome Cardiorrenal (SCR) (Ronco et al. 2008).

As cardiopatias, quando associadas às nefropatias, podem ter evolução mais rápida e difícil controle. A DRC pode provocar anemia, desequilíbrio nos níveis de colesterol e triglicérides e dificultar o controle da pressão arterial. Além disso, acelera o processo de aterosclerose, com posterior calcificação e formação de placas ateromatosas nas artérias coronarianas e cerebrais, o que pode ocasionar infarto do miocárdio (Sarturi 2007).

A coloração rotineira, muitas vezes, é limitada para identificar lesões incipientes em cardiomiócitos sobretudo quando não acompanhadas por infiltrado inflamatório; nesses casos pode haver dificuldades na diferenciação com artefatos (Stigger et al. 2001, Carmo et al. 2011). Dessa forma diversas técnicas imuno-histoquímicas com alta especificidade e sensibilidade têm sido desenvolvidas no intuito de se detectar dano precoce aos cardiomiócitos. Dentre essas, a que utiliza Troponina C cardíaca tem apresentado bons resultados na detecção de lesões cardíacas em animais intoxicados por plantas cardiotoxícas e nefrotóxicas (Pavarini et al. 2012, Bandinelli et al. 2014, Costa et al. 2016, Santos et al. 2016). Os cardiomiócitos necróticos, detectáveis ou não pelos exames rotineiros de microscopia óptica, apresentam imunomarcagem negativa, enquanto os não afetados são positivos para a troponina (Jenkins et al. 2010).

Este trabalho teve como objetivos verificar a correlação entre DRC e lesões cardiovasculares, bem como avaliar a real extensão dessas alterações e averiguar a confiabilidade do teste imuno-histoquímico com o uso do anticorpo antitroponina C humana na detecção de lesões cardíacas em cães.

MATERIAL E MÉTODOS

O estudo foi realizado nos Setores de Anatomia Patológica da UFRRJ e da UFBA.

Procedência dos animais/necropsia e colheita dos tecidos. Foram utilizados fragmentos de coração e rins emblocados em parafina de 22 cães (11 machos e 11 fêmeas) com diagnóstico prévio de doença renal crônica. Os animais pertenciam a diferentes raças e a idade variou entre 11 meses e 18 anos. Dez fragmentos foram provenientes de animais necropsiados no Setor de Patologia Veterinária da UFRRJ e doze fragmentos foram de animais necropsiados no Laboratório de Patologia Veterinária da UFBA. As necropsias foram realizadas imediatamente após a morte ou eutanásia do animal ou em até 3 dias e, nestes casos, o cadáver foi refrigerado em câmara fria à 4°C. Fragmentos de diversos órgãos foram colhidos e fixados em formalina tamponada a 10%.

Avaliação clínica. Sinais clínicos compatíveis com insuficiência renal, tais como hálito urêmico, poliúria, estomatite erosiva/ulcerativa e/ou glossite ulcerativa foram verificados em 8 cães e utilizados para ratificar a nefropatia.

Ureia e creatinina. Dosagens de ureia e creatinina séricas foram realizadas em 19 animais por diferentes laboratórios. Os métodos utilizados foram: cinético colorimétrico, cinético automatizado, colorimétrico automático, Jaffé e Jaffé-modificado para creatinina; cinético enzimático UV, cinético UV automatizado, enzimático UV e enzimático para ureia; bioplus e enzimático automático para ambos.

Alterações macro e microscópicas. As alterações macroscópicas e histológicas observadas em todos os cães, associadas aos demais exames realizados, foram compatíveis com nefropatia. Em apenas 2 cães, os exames macro e microscópicos foram utilizados exclusivamente para inclusão destes como nefropatas, devido à ausência de histórico e de exames laboratoriais complementares.

Histopatologia. Após a fixação em formalina tampoadada, os fragmentos foram desidratados em quatro banhos de álcool etílico P.A. (dois minutos em cada), diafanizados em dois banhos de xilol (quinze minutos em cada), incluídos em parafina (aproximadamente 60°C) e cortados à espessura de 5 micrômetros. Os cortes foram corados pela Hematoxilina e Eosina (H.E.) e as lâminas examinadas em microscópio óptico.

Histoquímica. Cortes histológicos do coração de três cães (2, 4 e 5) foram corados pela Hematoxilina-Ácido Fosfotúngstica (HAFT) e três (2, 5 e 15) pelo Tricrômico de Masson.

Imuno-histoquímica. Secções histológicas do coração dos 22 cães foram desparafinadas em dois banhos de xilol (20 minutos em cada), hidratadas em 4 banhos de álcool (5 minutos em cada), e incubadas por 15 minutos em peróxido de hidrogênio a 3% diluído na hora. Em seguida, permaneceram por mais 15 minutos na mesma solução, porém diluída após o término dos primeiros 15 minutos para bloqueio da peroxidase endógena. Após a lavagem das lâminas com água destilada, estas ficaram em banho maria com tampão citrato (pH 6,0) em temperatura aproximada de 98°C por 15 minutos para recupe-

ração antigênica. O bloqueio de reações inespecíficas foi realizado com leite desnatado a 5% (Molico® - Indústria Brasileira) por 30 minutos. Os cortes foram incubados "overnight" com o anticorpo anti-troponina C humana (Novocastra® - monoclonal) na diluição 1:100 (1µl de anticorpo para 100µl de PBS). Utilizou-se o sistema de detecção REVEAL polímero-HRP, livre de biotina (Spring) e como cromógeno a Diaminobenzidina (DAB).

Todas as seções foram contra coradas com hematoxilina de Harris, avaliadas em microscópio ótico (Nikon - Eclipse E200) e fotografadas (Moticam 2500, 5.0 M pixel). Utilizaram-se como controles, fragmentos de coração de cães com e sem lesão cardíaca. O cão com lesão apresentava uma área de infarto hemorrágico circundada por fibrose cardíaca; já o animal sem lesão não apresentou alteração relacionada ao sistema cardiovascular. As lâminas com os respectivos cortes histológicos foram avaliadas de forma comparativa, ou seja, a lâmina com o corte corado pela H.E. foi analisada juntamente com a marcação imuno-histoquímica para comparação do mesmo campo. Para uma maior precisão de análises, os cortes histológicos foram realizados de forma seriada.

RESULTADOS

A identificação dos animais e os respectivos dados clínicos estão descritos na Tabela 1. Em relação à análise bioquímica, os níveis de creatinina e ureia encontraram-se acima dos valores de referência

em 18 e 19 animais, respectivamente. As alterações macroscópicas e microscópicas estão descritas na Tabela 2.

Lesões extra-renais de uremia incluíram glossite (6/22) (Figura 1-A) e estomatite ulcerativas (1/22), focos de mineralização no pulmão (1/22) e gastropatia urêmica (8/22), ulceração da mucosa estomacal (5/22) (Figura 1-B) e mineralização da faringe (1/22), laringe (1/22) e subpleural à altura dos músculos intercostais (3/22) (Figura 1-C). Verificou-se ainda endocardiose em graus variados (11/22). O exame macroscópico revelou, no coração de 4 cães, espessamento moderado da parede do ventrículo esquerdo e hipertrofia ventricular acentuada em um animal. Os 43 rins (o cão 2 não possuía o rim esquerdo) apresentaram lesão ao exame macroscópico; em 17 cães (17/22) as lesões crônicas eram bem marcadas e caracterizadas por superfície irregular, áreas deprimidas, diminuição de tamanho, fibrose e alteração na relação cortico-medular (Figura 1D).

A avaliação microscópica revelou, nos rins de todos os cães, diferentes graus de lesão. Em 18 casos (18/22) havia alterações mais severas como hialinização e esclerose glomerular, mineralização das células tubulares (em 2 cães havia também mineralização do glomérulo e em 1 animal foi observada na

Tabela 1. Identificação, principais achados laboratoriais e outras informações dos cães com Doença Renal Crônica.

Procedência	Identificação	Idade/sexo	Ureia**	Creatinina**
			Referência 10-28 mg/dL	Referência 0,5 - 1,5 mg/dL
UFRRJ	Cão 1	9 anos/F	134	6,4
	Cão 2	11 anos/F	292	6,9
	Cão 3	N.I./F	Dosagens não Realizadas	
	Cão 4	11 anos/F	95	2,2
	Cão 5	12 anos/M	335	8,3
	Cão 6	Idoso/F	435	7,6
	Cão 7	4 anos/M	287	4,69
	Cão 8	11 meses/M	664	7,5
	Cão 9	9 anos/F	173	3,0
	Cão 10	N.I./M	528	10
UFBA	Cão 11	5anos/F	348	6,0
	Cão 12	10 anos/F	346,4	8,2
	Cão 13	6 anos/F	201	1,8
	Cão 14	11anos/F	Dosagens não Realizadas	
	Cão 15	18 anos/M	193	7,4
	Cão 16	10 anos/M	84	1,8
	Cão 17	8 anos/M	331	9,9
	Cão 18	8 anos/M	197	4,6
	Cão 19	12 anos/F	88	0,8
	Cão 20	12 anos/M	Dosagens não Realizadas	
	Cão 21	7 anos/M	123,4	3,69
	Cão 22	14 anos/M	418	7,5

F = Fêmea, M=Macho, N.I.= não informado, UFRRJ=Universidade Federal Rural do Rio de Janeiro, UFBA=Universidade Federal da Bahia. ** Valores de referência baseados em Kaneko, Harvey & Bruss 2008.

Tabela 2. Principais alterações macro e microscópicas do rim e do coração dos cães com doença renal crônica.

Órgão	Alterações macroscópicas	Alterações microscópicas
Coração	Hipertrofia do ventrículo esquerdo moderada (Cães 2,5,8 e 9) e marcada (Cão 1)	Aumento da eosinofilia citoplasmática com diminuição das estriações e picnose/ausência do núcleo (Cães 2-6, 10, 11, 14-22)
	Endocardiose leve (Cães 2, 10 e 19) e moderada(Cães 4-6, 15, 16, 18, 20 e 21)	Fibras fragmentadas (Cães 1, 14 e 16) ou vacuolizadas (Cães 1 e 12)
	Dilatado e com aspecto “globoso” (Cão 4 e 8)	Necrose de cardiomiócitos (Cães 7-9) e Mineralização (Cães 1,5,11,20 e 22)
	Petéquiias (Cães 8 e 10)	Epicardite (Cão 12)
	Hidropericárdio leve (Cães 12 e 14), moderado (Cão 10 e 21) e com aspecto mais gelatinoso com fibrina (Cão 8)	Processo inflamatório: predominantemente composta por neutrófilos (Cães 1,2,9,11 e 14) / linfócitos (Cães 4 e 21)/macrófagos (Cães 6,10 e 18)/ linfócitos e plasmócitos (Cães 8, 13, 15, 16, 19, 20 e 22)/mista (Cães 5, 7 e 9)
	Endocardite (Cão 9), endocardite ulcerativa com mineralização (Cão 20)	Fibrose (Cães 1, 4-6, 8, 9, 12, 15 e 18)
	Áreas pálidas na parede (Cães 11 e 22)	Edema (Cães 1, 2, 4, 6, 8, 11-14, 18 e 21), hemorragia (Cães 8, 10 e 11) e congestão (Cães 2 e 6)
	Endocárdio com superfície irregular e área de erosão (Cão 22)	Presença de bactérias (Cão 9), lipofuscinoses (Cão 1)
	Congestão (Cão 12)	Lesão vascular: leve edema perivascular (Cão 20)/ tumefação, por vezes com vacuolização, das células da camada média (Cães 1, 8, 11 e 13) / degeneração de células endoteliais, algumas vezes com lise (Cães 5-7)/ necrose de células endoteliais, em alguns casos com cariorrexis, inflamação por neutrófilos, fibrina e fibrose (Cães 5, 7 e 12)/ células inflamatórias na parede do vaso (Cães 9 e 11)/ depósito de substância amorfa e eosinofílica na parede vascular (Cães 2, 4, 6, 8, 9, 11 e 13)/ fibrose perivascular (Cão 8)/ mineralização (Cão 20)
	Rim	Superfície irregular (Cães 1,4-6, 8, 10, 12, 14-16,18 e 19)
Cápsula aderida (Cães 18 e 19)		Cápsula de Bowman: espessada (Cães 1, 10, 13 e 16), dilatada (Cães 2, 3, 8, 11, 14, 20 e 22), espessada e dilatada (Cães 5 e 15) e com mineralização (Cão 7)
Pálidos (Cães 8, 11, 15-18, 20 e 22)		Alterações glomerulares: esclerose (Cães 1, 9 e 11), aumento do filtrado (Cães 2, 15 e 22), diminuição do tamanho (Cães 3, 4 e 22), hialinização (Cães 11, 12 e 16), ausência (Cão 20)
Áreas deprimidas - cicatriz de infarto crônico (Cães 3, 8, 14, 16 e 22)		Alterações tubulares: degeneração em gotas hialinas (Cães 1, 5, 18 e 21), tumefação (Cães 5 e 13), tumefação e vacuolização (Cães 2, 3, 21 e 22), degeneração hidrópica (Cães 4,16 e 21), necrose coagulativa (Cães 2, 9, 11 e 19), ectasia (Cães 5, 11, 18, 20 e 22), mineralização (Cães 4, 5, 7, 9, 11-16, 20 e 22), cilindro hialino (Cães 3, 4 e 14), pigmento biliar (Cães 3, 7, 12, 18 e 21) e pigmento de hemossiderina (Cão 4)
Diminuído de tamanho (Cães 12 e 19)		Infiltrado inflamatório no interstício: predominantemente composto por linfócitos (Cães 1, 12 e 17), plasmócitos (Cão 22), linfoplasmocitário (Cães 5, 7-10, 13, 16, 19 e 20), mista (Cão 21)
Pontos avermelhados na superfície (Cães 5, 6, 17 e 19)		Infiltrado inflamatório linfoplasmocitário periglomerular (Cães 3, 4, 6, 11, 15, 18 e 21)
Pontos esbranquiçados (Cães 7, 11 e 22)		Alterações na pelve: infiltrado inflamatório predominantemente composto por plasmócitos e macrófagos (Cão 1), neutrófilos (Cão 2), linfoplasmocitário (Cães 3, 7, 15 e 21), fibrose (Cão 1)
Marcada fibrose (Cães 12, 13 e 16)		Fibrose no interstício (Cães 1, 10-13, 16, 20-22), fibrose periglomerular (Cães 3, 4 e 15) e fibrose perivascular (Cão 5)
Cistos de retenção de tamanhos variados(Cães 1, 4, 5, 9, 10 e 15) e microcistos (Cão 12)		Lesão vascular: espessamento de vasos com degeneração da camada média e depósito de substância amorfa e eosinofílica (Cão 3)
Urólitos (Cães 3 e 14)		Outras alterações: cistos de retenção (Cães 3, 9 e 15), edema (Cães 3 e 11), congestão (Cão 6), hemorragia (Cão 17), aumento da atividade pro-coagulatória nos vasos (Cão 19)
Pelve dilatada (Cães 9 e 21)		
Pielonefrite (Cão 1 e 21)		
Relação cortico-medular alterada, com região cortical maior (Cão 9) ou diminuída de tamanho (Cães 2 e 22)		
Alterações na região cortical como estrias esbranquiçadas (Cães 2, 5, 7, 10, 13 e 14) e aspecto irregular (Cão 4)		
Região cortico-medular avermelhada (Cães 17 e 18)		
Alterações na região medular como estrias esbranquiçadas (Cães 2,6-8), aspecto moteado (Cão 5), avermelhada (Cães 6, 10 e 17) e estrias mais escuras na pelve (Cão 6)		

cápsula de Bowman), fibrose intersticial e necrose de coagulação das células tubulares. No coração de 16 cães (16/22), observaram-se grupos de cardiomiócitos hipereosinofílicos (Figura 2C, 3A,C), por vezes com perda das estriações e picnose ou cariólise. Em um (1/16) desses casos (Cão 5), células cardíacas necróticas foram observadas em outras áreas, entretanto no miocárdio dos Cães 3 e 17 (2/16) observou-se apenas aumento da eosinofilia citoplasmática. Em 3 cães (3/22), a necrose de cardiomiócitos era bem marcada, com infiltrado inflamatório mononuclear; 2 animais (2/22) apresentaram tumefação e vacuolização das células cardíacas e apenas em um cão (Cão 13) (1/22) nenhuma alteração citoplasmática foi observada, embora houvesse leve infiltrado inflamatório mononuclear associado.

No coração de 11 animais verificou-se lesão vascular que variou de leve tumefação/vacuolização das células da camada média (4/11), degeneração (1/11) a necrose das células endoteliais (3/11). Vasculite predominantemente mononuclear foi observada em 2 animais (2/11). Em 7 cães (7/11) havia deposição de material eosinofílico na parede vascular (Figura 2A)

A histoquímica realizada no coração dos cães 2, 4 e 5 resultou positiva para colágeno. Nos cães 2 e 4, o material eosinofílico observado na parede vascular corou-se em laranja com filamentos azuis pelo método da Hematoxilina-Ácido Fosfotúngstica; já pela coloração Tricrômico de Masson, este material corou-se em azul (Tricrômico de Masson positivo) (Figura 2B).

No exame imuno-histoquímico verificou-se redução dos níveis de expressão da cTnC no citoplasma de grupos de fibras musculares de todos os cães avaliados. Diminuição significativa na imunorreatividade ocorreu, sobretudo, em cardiomiócitos que apresentavam, ao exame histopatológico, aumento da eosinofilia citoplasmática ou características histológicas de morte celular à avaliação da microscopia óptica (Figura 3B, D). A intensidade, distribuição e delimitação da marcação foram variáveis e, por vezes, eram observados padrões diferentes no mesmo fragmento. A perda da troponina C variou de sutil a leve (Cães 1, 10, 13, 18 e 19), de leve a moderada (Cães 4, 12, 17 e 21), de moderada a acentuada (Cães 1, 2, 3, 4, 5, 7, 8, 9, 14, 15, 16, 20 e 22) e acentuada a perda total (Cães 2, 5, 6, 10 e

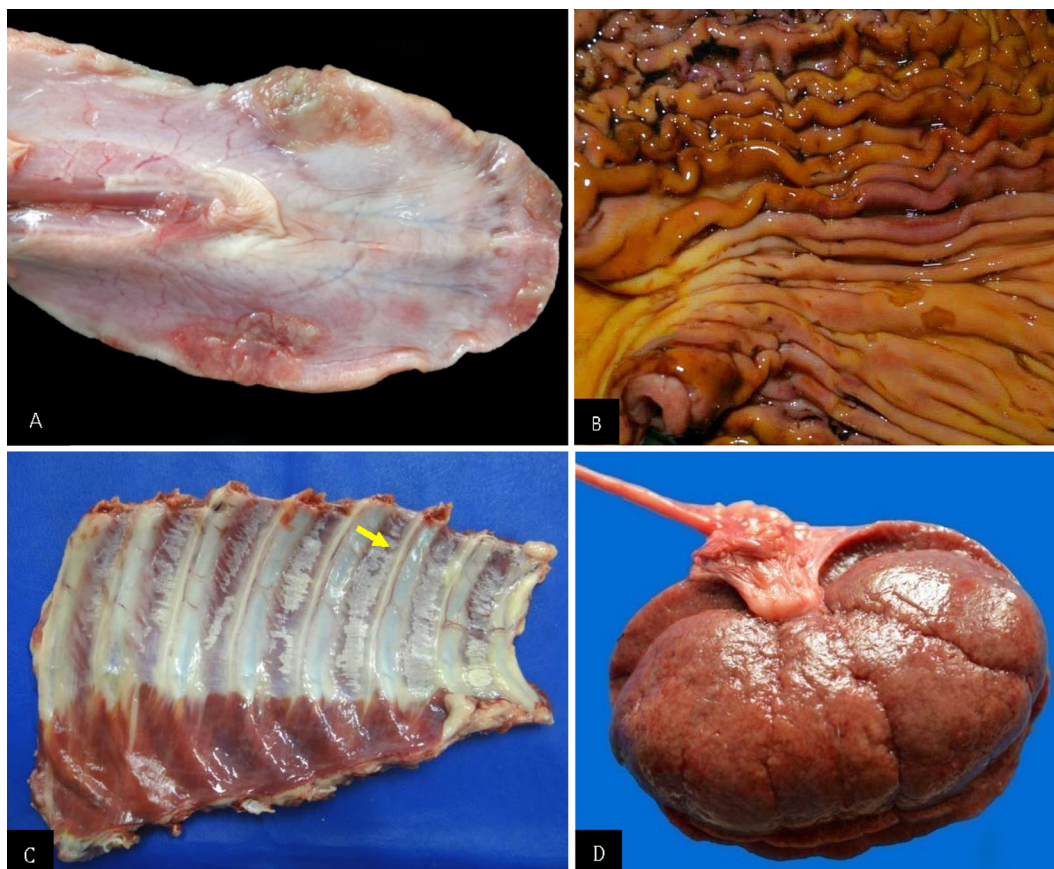


Figura 1. Alterações macroscópicas da doença renal crônica em cães. (A) Úlceras nas bordas da face ventral da língua (Cão 10). (B) Gastrite ulcerativa multifocal, edema e espessamento das pregas (Cão 4). (C) Estrias esbranquiçadas (seta) na musculatura intercostal (mineralização) (Cão 16). (D) Área bem delimitada, deprimida e retraída da superfície renal (infarto crônico) (Cão 8).

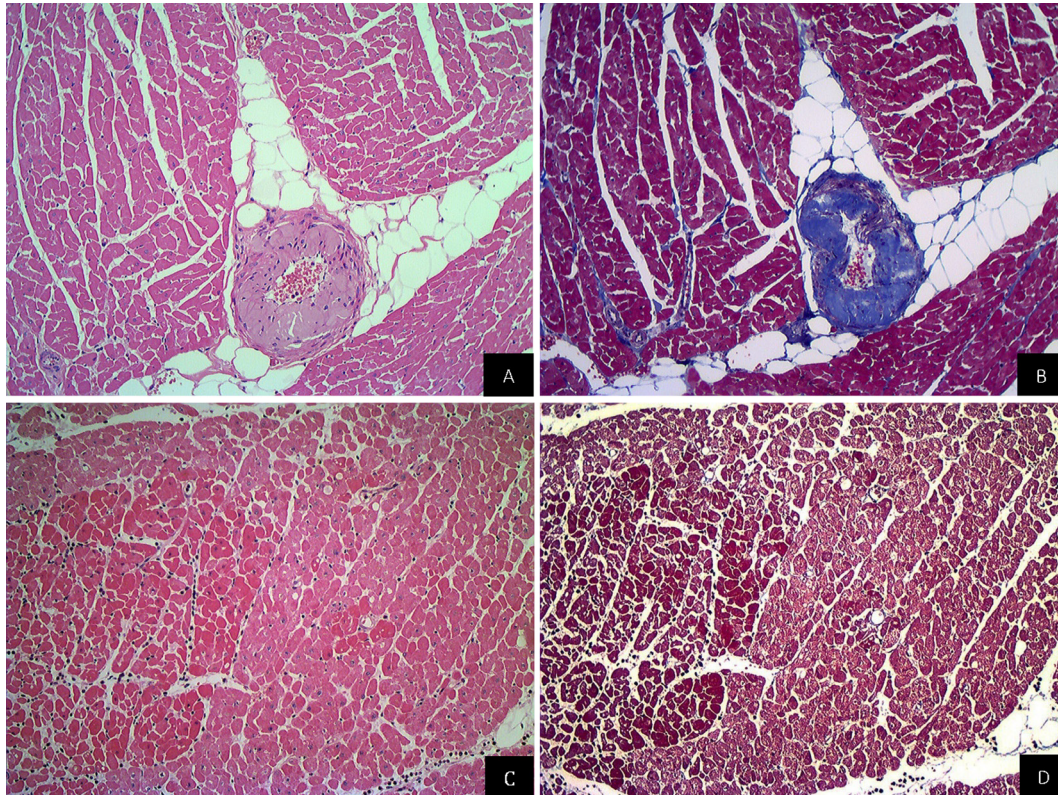


Figura 2. Alterações microscópicas da doença renal crônica em cães. (A) Depósito de substância amorfa e eosinofílica abaixo da íntima e da média (Cão 2). HE, obj.10x. (B) Substância amorfa da Figura A, corada de azul pelo Tricrômico de Masson (Cão 2). Tricrômico de Masson, obj.10x. (C) Cardiomiócitos com aumento da eosinofilia e eventual cariopinicose (Cão 15) HE, obj.10x. (D) Grupo de cardiomiócitos hipereosinofílicos ao lado esquerdo da Figura C corado de vermelho-arroxeadado pelo Tricrômico de Masson, obj.10x (Cão 15).

11). Em alguns casos houve perda de troponina em miócitos isolados (Cães 1, 2 e 20) ou em pequenos (Cães 4, 11, 12, 13, 16 e 18) a médios (Cães 15, 16, 17 e 21) grupos. Nos cães utilizados como controle positivo observou-se marcada imunorreatividade em miócitos intactos e, no cão utilizado como controle negativo, os cardiomiócitos apresentaram ausência de imunomarcagem citoplasmática.

DISCUSSÃO

Exames macro e microscópico

No coração de todos os cães havia algum grau de lesão vascular e/ou miocárdica, que variou de leve a marcada. Em um trabalho com 72 cães que apresentavam lesões extra-renais de uremia, observaram-se alterações vasculares associadas à necrose miocárdica e mineralização em apenas 13 animais (Dantas & Kommers 1997). Embora a degeneração arterial que ocorre em pacientes urêmicos seja mais frequente em pequenas artérias musculares e arteríolas da camada submucosa do estômago e língua e menos comum em artérias do miocárdio (Maxie & Robinson 2007), a arteriopatia degenerativa/necrótica com necrose e mineralização esteve presente no coração de 11/22 (50%) dos cães deste estudo, ou seja, foi

observada com maior frequência do que vem sendo descrita na literatura. Em sete cães com lesão vascular (7/11) foi possível identificar uma substância amorfa e eosinofílica depositada na parede dos vasos. Esse padrão microscópico pode ser verificado em casos de degeneração hialina, necrose fibrinóide e amiloidose vasculares (Vleet & Ferrans 2009).

Diversos mecanismos vasculares são desencadeados quando há lesão endotelial e, dentre estes, podemos citar o aumento da expressão de endotelina-1, um peptídeo vasoativo produzido por células endoteliais e mesenquimais. Essa substância estimula a transcrição e modificação de genes que controlam a composição da matriz extracelular, entre eles genes que codificam a produção de colágeno (Abraham & Distler 2007) e atuam diretamente na produção deste pela musculatura lisa vascular (Rizvi et al. 1996). A endotelina-1 exerce um papel importante na remodelação vascular e deposição de matriz extracelular devido ao aumento da síntese de proteínas extracelulares e proliferação celular (Rizvi et al. 1996). A necrose fibrinóide observada na uremia, entretanto, é caracterizada pela ruptura da lâmina interna elástica, necrose do músculo liso da camada média, mineralização e, algumas vezes,

inflamação neutrofílica com deposição subendotelial de fibrina (Maxie & Robinson 2007, Vleet & Ferrans 2009) e fibrinogênio - identificados com o uso de técnicas histoquímicas e de imunofluorescência (Ordóñez & Rosai 2004). Nos cães desse estudo utilizaram-se o Tricrômico de Masson e Hematoxilina Ácida-Fosfotungstica para caracterizar o material eosinofílico na parede vascular, que corou-se em azul e laranja, respectivamente (compatível com colágeno). Esse achado difere dos resultados obtidos por Ordóñez e Rosai (2004), que observaram, na camada média dos vasos, deposição de fibrina em casos de necrose fibrinóide. Por outro lado, deve-se considerar a hipótese dessa substância amorfa ter como base a musculatura lisa necrótica, que também cora-se em azul pelo Tricrômico de Masson (Ouyang et al. 2010).

Tudo indica que a uremia foi a principal causa das lesões vasculares encontradas no coração, entretanto, não se pode descartar que outros mecanismos comuns em pacientes urêmicos, como o estresse oxidativo (Himmelfarb et al. 2004) e a

hiper-homocisteinemia (Guldener 2006), tenham contribuído para a gênese das alterações vasculares, uma vez que podem ocasionar danos em vasos sanguíneos (McCully 1969, Locatelli et al. 2003).

Em 11/22 cães não foram encontradas alterações vasculares no coração que pudessem estar associadas à necrose coagulativa de miofibras. Nesse caso, não se pode descartar o fato da necrose ter ocorrido por outros fatores, além da lesão vascular, como o aumento nos níveis séricos de diversas citocinas (TNF- α e IL-1) após a lesão renal (Kelly et al. 1996) que, associado à ampliação da atividade da mieloperoxidase e à ativação do Sistema Nervoso Simpático (SNS) através do estímulo de nervos sensitivos aferentes, podem levar à apoptose de células musculares (Converse et al. 1992, Kelly 2003). Adicionalmente, ocorre ativação exacerbada do Sistema Renina Angiotensina Aldosterona (SRRA), que contribui para liberação de angiotensina II (Bagshaw et al. 2013), e pode induzir à morte celular programada em miócitos dos ventrículos (Kajstura et al. 1997).

A endocardiose valvular, observada em metade

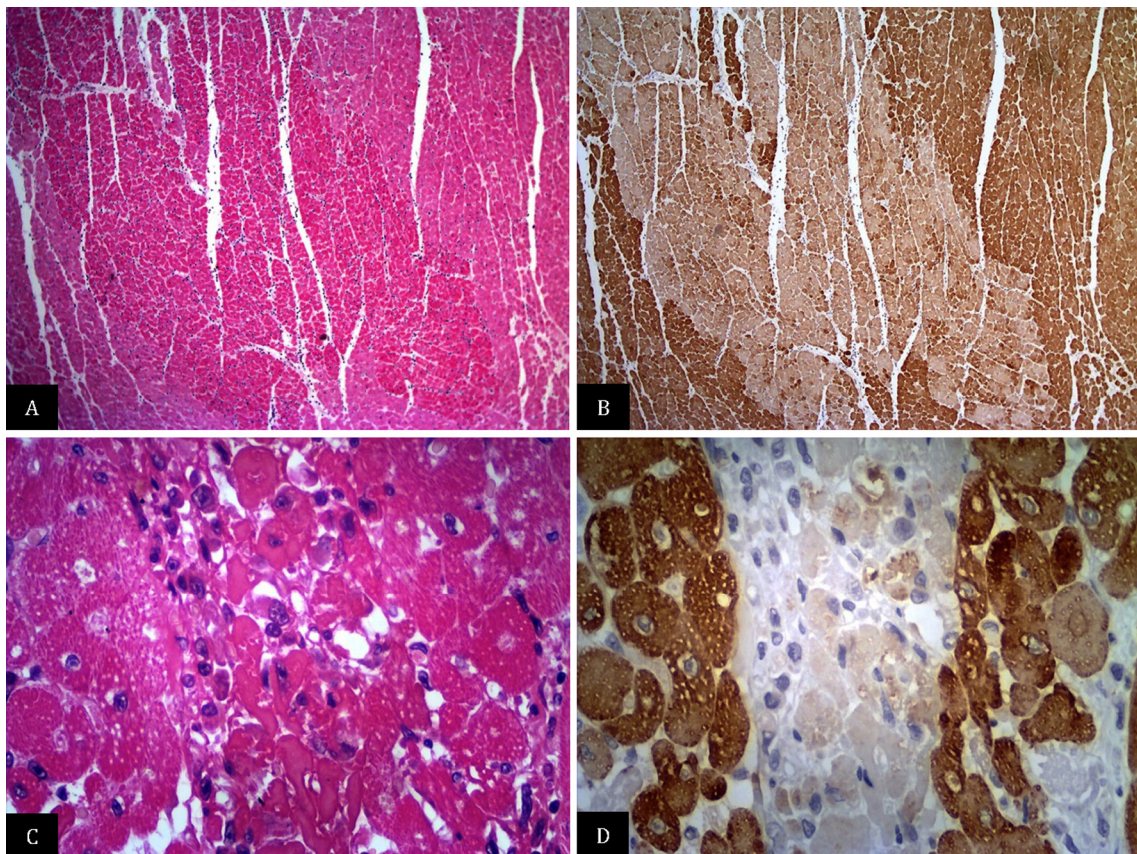


Figura 3. Comparação da lesão microscópica corada pela hematoxilina e eosina (HE) com a imuno-histoquímica (IHQ) utilizando anticorpo anti-troponina C. (A) Grande área bem delimitada com cardiomiócitos hipereosinofílicos (Cão 15). HE, obj.4x. (B) Diminuição da expressão para o anticorpo anti-cTnC em área extensa e bem delimitada (Cão 15). IHQ, obj.4x. (C) Cardiomiócitos com citoplasma hipereosinofílico, ausência de estriações e de núcleo e inflamação histiocítica moderada (Cão 22). HE, obj.40x. (D) Acentuada diminuição a perda total da imunorreatividade para o anticorpo anti-cTnC em alguns cardiomiócitos (Cão 22). IHQ, obj.40x

dos cães (11/22), é um processo degenerativo que acomete animais de idade média à avançada, que pode causar insuficiência cardíaca congestiva, arteriosclerose, além de necrose e fibrose miocárdicas multifocais (Vleet & Ferrans 2009). É possível que, nesses animais, a disfunção valvular tenha contribuído para as alterações cardíacas; por outro lado, necropsiamos com frequência animais com endocardiose e não verificamos lesões miocárdicas deste tipo.

Fibrose intersticial miocárdica e/ou perivascular foi observada em 9 cães deste estudo. Em pacientes com disfunção renal, essa alteração ocorre de forma secundária ao desequilíbrio na homeostase do fluido (Bagshaw et al. 2013). A sobrecarga de volume provocado por esta condição contribui para elevação da pré-carga, alterações no débito cardíaco e aumento da pós-carga, assim como ativação do SNS e SRAA. Esses mecanismos podem levar ao desenvolvimento de hipertensão arterial sistêmica (Bagshaw et al. 2013) e a angiotensina II pode induzir fibrose cardíaca (Kawano et al. 2000). Em pacientes com quadro de uremia, a fibrose intersticial e/ou perivascular também pode ser atribuída ao processo arterioesclerótico (Langendorf & Pirani 1947).

Imuno-histoquímica

Através da avaliação imunohistológica do coração dos 22 cães com doença renal, verificou-se redução dos níveis e até mesmo, em algumas áreas, perda total de expressão da troponina C cardíaca (cTnC) no citoplasma de grupos de fibras musculares ou miócitos isolados. Diminuição significativa na imunorreatividade ocorreu, sobretudo, em cardiomiócitos que apresentavam, ao exame histopatológico, aumento da eosinofilia citoplasmática, perda das estriações e com infiltrado inflamatório associado, picnose/cariorrhexia e mineralização. Em dois cães (Cães 3 e 17) a hipereosinofilia citoplasmática foi observada exclusivamente, sem outras alterações concomitantes e em ambos os casos houve perda moderada de troponina. Por outro lado, o cão 13 apresentou leve infiltrado inflamatório mononuclear, porém não foi possível identificar alterações no padrão de eosinofilia citoplasmática dos cardiomiócitos, mas houve perda sutil de troponina. A utilização da imunohistoquímica nesses 3 casos contudo, foi fundamental para confirmar a existência da lesão. Nos miócitos remanescentes e viáveis dos animais com lesão renal, bem como nos daqueles utilizados como controle negativo, observou-se marcada imunorreatividade para este anticorpo. Esse padrão foi semelhante ao observa-

do em animais que, anteriormente, apresentaram lesão cardíaca tóxica primária aguda e/ou subaguda (Pavarini et al. 2012, Bandinelli et al. 2014, Santos et al. 2016), dirofilariose (Carretón et al. 2012) e cardiopatia secundária à nefrose tóxica aguda/subaguda (Costa et al. 2016). São escassos os trabalhos que relatam o uso da técnica de imuno-histoquímica com anticorpo anti-troponina para detectar lesões cardíacas em animais. Recentemente, verificaram-se, através da imuno-histoquímica com o anticorpo cTnC utilizado em humano, lesões degenerativo-necróticas no coração de ovinos intoxicados por *Amaranthus spinosus*, planta que causa nefrose tóxica aguda/subaguda; em parte dos animais observaram-se áreas de necrose bem evidentes na coloração rotineira (H.E.) e, em outros casos, havia apenas hipereosinofilia citoplasmática. Em todos os casos, porém, houve algum nível de perda da expressão da cTnC (Costa et al. 2016). A técnica com o mesmo anticorpo foi utilizada em bovinos que morreram intoxicados por *Amorimia exotropa*, planta que afeta primariamente o coração e causa "morte súbita" (Pavarini et al. 2012, Bandinelli et al. 2014). Nesses animais havia necrose coagulativa de grupos ou de fibras musculares isoladas e o exame imuno-histoquímico revelou sensibilidade desse anticorpo para detecção das lesões cardíacas. Em bovinos e ovinos intoxicados por monofluoroacetato de sódio (Santos et al. 2016), os resultados foram similares aos encontrados em bovinos intoxicados por *Amorimia exotropa* (Pavarini et al. 2012, Bandinelli et al. 2014). No miocárdio de cães com *Dirofilaria immitis* houve variação de sutil a leve no padrão de marcação da troponina I de fibras com cardiomiócitos hipereosinofílicos, necrose de coagulação e inflamação neutrofílica (Carretón et al. 2012).

Síndrome cardiorrenal

A síndrome cardiorrenal atualmente é muito estudada na Medicina e há evidências da relação direta e estreita entre grau de disfunção renal e risco cardiovascular (Martin & Franco 2005). Acreditamos que os cães deste estudo desenvolveram a síndrome cardiorrenal tipo IV, em que as lesões cardíacas são secundárias à doença renal crônica. Diversos fatores de risco têm papel na patogênese da doença cardiovascular nos nefropatas crônicos, dentre eles hipertensão arterial (Longenecker et al. 2002), hipervolemia (Amann et al. 1998) e anemia (Levey et al. 1998). A hipervolemia pode levar ao edema pulmonar (Ronco et al. 2008), observado em 11 cães (11/22). Em nove animais (9/22) verificou-se anemia, que pode ser consequência da doença

renal crônica (McClellan et al. 2004) e levar à deficiência na oxigenação do miocárdio, que tem o consumo de oxigênio aumentado nesses pacientes (Capelli & Kasparian 1977). É possível que a deficiência de eritropoetina, o aumento na produção de inibidores da eritropoese induzidos pela uremia e desordem na homeostase do ferro (Babitt & Lin 2012) também tenham contribuído para a anemia.

Em cinco cães (5/22) havia hipertrofia ventricular esquerda. A prevalência dessa alteração na musculatura cardíaca é maior em nefropatas e progrida de acordo com a evolução da doença renal (Levin et al. 1996). Vários mecanismos atuam em conjunto para a sobrecarga do trabalho cardíaco, que leva ao crescimento ventricular desproporcional. Dentre eles, destacam-se a hipervolemia (aumenta a pré-carga), o aumento da resistência vascular periférica (eleva pós carga) (Amann et al. 1998), a hipertensão arterial (Tucker et al. 1997, Cannella et al. 2000, Santos et al. 2003) e a anemia (Levin et al. 1996). Além disso, os rins em falência podem aumentar a atividade do SNS através de estímulos de nervos sensitivos aferentes (Converse et al. 1992), o que agrava a hipertensão (Rump et al. 2000). A liberação excessiva de angiotensina II também induz à hipertrofia cardíaca (Kim & Iwao 2011) e isso ocorre pela ativação exacerbada do SRAA (Bagshaw et al. 2013).

Bioquímica

A creatinina é a substância mais utilizada para avaliação bioquímica da filtração glomerular (Junior & Williams 2010). Dezoito cães tinham níveis elevados de creatinina, o que indica diminuição da capacidade filtrativa do rim.

Em todos os cães cuja ureia foi dosada, os níveis séricos encontraram-se elevados (19/19). Esta substância é considerada um parâmetro acessível e útil para avaliar a função renal, pois a urina é a sua principal via de excreção (Aires 2008). As lesões extra-renais da uremia foram observadas em 13 cães (13/22) e alterações nos sistemas gastrointestinal, cardiovascular, respiratório e esquelético são características do quadro urêmico (Dantas & Kommers 1997, Confer & Panciera 1998, Maxie & Newman 2007). Alguns cães (4/22) apresentaram odor amoniacal exalado no hálito ou da mucosa gástrica. Este odor origina-se da degradação da ureia em amônia por ação da urease bacteriana (Polzin et al. 2005). Manifestações gastrointestinais como vômito e diarreia, foram observadas em 3/22 cães e os sinais clínicos nessa espécie estão diretamente relacionados com as lesões no trato gastrointestinal (gastropatia e enteropatia urêmicas). O efeito de

toxinas não identificáveis sobre a zona desencadeadora de quimiorreceptores no bulbo também tem sido descrito como mecanismo patogênico para o vômito, náusea e anorexia (Polzin et al. 2005).

Em três cães observou-se densidade urinária reduzida, possivelmente, devido à perda progressiva da função renal, que diminui a capacidade do órgão de concentrar a urina (Junior & Williams 2010), o que indica um rim em estágio terminal.

CONCLUSÃO

As lesões miocárdicas observadas neste estudo, ao que tudo indica, estão estreitamente correlacionadas às alterações vasculares, resultantes da uremia de longa duração e/ou da combinação de alterações metabólicas e celulares que ocorrem na síndrome cardiorenal tipo IV, na qual o comprometimento crônico do rim pode induzir lesões crônicas no coração.

Agradecimentos. Ao Conselho Nacional de Desenvolvimento Científico e Tecnológico (CNPq) e a Fundação de Amparo à Pesquisa do Estado do Rio de Janeiro (Faperj) pelo apoio financeiro para a pesquisa. Ao Dr. Jürgen Döbereiner pelas correções e traduções necessárias ao trabalho.

REFERÊNCIAS

- Abraham D. & Distler O. How does endothelial cell injury start? The role of endothelin in systemic sclerosis. *Arthritis Research & Therapy*, 9(Suppl.2):1-8, 2007.
- Aires M.M. Excreção Renal de Solutos, p.730-747. In: Aires M.M. (Ed.), *Fisiologia*. 3ª ed. Guanabara Koogan, Rio de Janeiro, 2008.
- Amann K., Rychlík I., Miltenberger-Milteny G. & Ritz E. Left ventricular hypertrophy in renal failure. *Kidney International*, (Suppl.54(68)):S78-S85, 1998.
- Babitt J.L. & Lin H.Y. Mechanisms of Anemia in CKD. *Journal of American Society Nephrology*, 23:1631-1634, 2012.
- Bagshaw S.M., Hoste E.A., Braam B., Briguori C., Kellum J.A., McCullough P.A. & Ronco C. Cardiorenal Syndrome Type 3: pathophysiologic and epidemiologic considerations. *Contributions to Nephrology*, 182:137-157, 2013.
- Bandinelli M.B., Bassuino D.M., Fredo G., Mari C., Driemeier D., Sonne L. & Pavarini S.P. Identificação e distribuição de lesões cardíacas em bovinos intoxicados por *Amorimia exotropa*. *Pesquisa Veterinária Brasileira*, 34:837-844, 2014.
- Cannella G., Paoletti E., Ravera G., Cassottana P., Araghi P., Mulas D., Peloso G., Delfino R., Messa P. & Surico C. Inadequate diagnosis and therapy of arterial hypertension as causes of left ventricular hypertrophy in uremic dialysis patients. *Kidney International*, 58:260-268, 2000.
- Capelli J.P. & Kasparian H. Cardiac work demands and left ventricular function in end-stage renal disease. *Annals of Internal Medicine*, 86:261-267, 1977.
- Carretón E., Grandi G., Morchón R., Simón F., Passeri B., Cantoni A.M., Kramer L. & Montoya-Alonso J.A. Myocardial damage in dogs affected by heartworm disease (*Dirofilaria immitis*): immunohistochemical study of cardiac myoglobin and troponin I in naturally infected dogs. *Veterinary Parasitology*, 189:390-393, 2012.
- Carmo P.M.S., Irigoyen L.F., Lucena R.B., Figuera R.A., Kommers G.D. & Barros C.S.L. Spontaneous coffee senna poisoning in cattle:

- report on 16 outbreaks. *Pesquisa Veterinária Brasileira*, 21:139-146, 2011.
- Confer A.W. & Panciera R.J. Sistema Urinário, p.228-265. In: Carlton W.W. & McGavin M.D. (Eds), *Patologia Veterinária Especial de Thomson*. 2ª ed. Artmed, Porto Alegre, 1998.
- Converse R.L., Jacobsen T.N., Toto R.B., Jost C.M.T., Cosentino F., Fouad-Tarazi F. & Victor R.G. Sympathetic overactivity in patients with chronic renal failure. *The New England Journal of Medicine*, 327:1912-1917, 1992.
- Costa S.Z.R., Peixoto P.V., Brust L.A.C., d'Avila M.S., Santos A.M., Driemeier D., Nogueira V.A. & França T.N. Troponina C na detecção imuno-histoquímica de alterações regressivas precoces no miocárdio de ovinos naturalmente intoxicados por *Amaranthus spinosus* (Amaranthaceae). *Pesquisa Veterinária Brasileira*, 36:83-89, 2016.
- Dantas A.F.M. & Kommers G.D. Lesões extra-renais de uremia em 72 cães. *Ciência Rural*, 27:301-306, 1997.
- Guldener C. Why is homocysteine elevated in renal failure and what can be expected from homocysteine-lowering? *Nephrology Dialysis Transplantation*, 21:1161-1166, 2006.
- Himmelfarb J., McMonagle E., Freedman S., Klenzak J., McMenamin E., Le P., Pupim L.B. & Izkiz T.A. Oxidative stress is increased in critically ill patients with acute renal failure. *Journal of the American Society of Nephrology*, 15:2449-2456, 2004.
- Jenkins C.P., Cardona D.M., Bowers J.N., Oliari B.R., Allan R.W. & Normann S.J. The utility of C4d, C9, and troponin T immunohistochemistry in acute myocardial infarction. *Archives of Pathology & Laboratory Medicine*, 134:256-263, 2010.
- Junior K.J.K. & Williams R.D. Exames laboratoriais em urologia, p.46-57. In: Tanagho E.A. & McAninch J.W. (Eds), *Urologia Geral de Smith*. Tradução da 17ª edição. AMGH, Rio Grande do Sul, 2010.
- Kajstura J., Cigola E., Malhotra A., Li P., Cheng W., Meggs L.G. & Anversa P. Angiotensin II Induces Apoptosis of Adult Ventricular Myocytes In Vitro. *Journal of Molecular and Cellular Cardiology*, 29:859-870, 1997.
- Kaneko J.J., Harvey J.W. & Bruss M.L. Clinical appendix ix- blood analyte reference values in small and some laboratory animals, p.889-895. In: Ibid. (Eds), *Clinical Biochemistry of Domestic Animals*. 6th ed. Elsevier, San Diego, 2008.
- Kawano H., Do Y.S., Kawano Y., Starnes V., Barr M., Law R.E. & Hsueh W.A. Angiotensin II has multiple profibrotic effects in human cardiac fibroblasts. *Circulation*, 101:1130-1137, 2000.
- Kelly K.J., Williams W.W., Colvin R.B., Meehan S.M., Springer T.A., Gutierrez-Ramos J.C. & Bonventre J.V. Intercellular adhesion molecule-1-deficient mice are protected against ischemic renal injury. *The Journal of Clinical Investigation*, 97:1056-1063, 1996.
- Kelly K.J. Distal Effects of Experimental Renal Ischemia/Reperfusion Injury. *Journal of American Society Nephrology*, 14:1549-1558, 2003.
- Kim S. & Iwao H. Molecular and cellular mechanisms of angiotensin ii-mediated cardiovascular and renal diseases. *Pharmacological Reviews*, 52:11-34, 2011.
- Langendorf R. & Pirani C.L. The heart in uremia: an electrocardiographic and pathologic study. *American Heart Journal*, 33:282-307, 1947.
- Levey A.S., Beto J.A., Coronado B.E., Eknoyan G., Foley R.N., Kasiske B.L., Klag M.L., Mailloux L.U., Manske C.L., Meyer K.B., Parfrey P.S., Pfeffer M.A., Wenger N.K., Wilson P.W.F. & Wright J.T. Controlling the epidemic of cardiovascular disease in chronic renal disease: What do we know? What do we need to learn? Where do we go from here? *American Journal of Kidney Diseases*, 32:853-906, 1998.
- Levin A., Singer J., Thompson C.R., Ross H. & Lewis M. Prevalent left ventricular hypertrophy in the predialysis population: identifying opportunities for intervention. *American Journal of Kidney Diseases*, 27:347-354, 1996.
- Locatelli F., Canaud B., Eckardt K.U., Stenvinkel P., Wanner C. & Zoccali C. Oxidative stress in end-stage renal disease: an emerging threat to patient outcome. *Nephrology Dialysis Transplantation*, 18:1271-1280, 2003.
- Longenecker J.C., Coresh J., Powe N.R., Levey A.S., Fink N.E., Martin A. & Klag M.J. Traditional cardiovascular disease risk factors in dialysis patients compared with the general population: the choice study. *Journal of the American Society of Nephrology*, 13:1918-1927, 2002.
- Martin L.C. & Franco R.J. A doença renal como fator de risco cardiovascular. *Arquivos Brasileiros de Cardiologia*, 85:432-436, 2005.
- Maxie M.G. & Newman S.J. Urinary system, p.426-522. In: *Jubb, Kennedy and Palmer's Pathology of Domestic Animals*. 5th ed. Elsevier Saunders, Philadelphia, 2007.
- Maxie M.G. & Robinson W.F. Cardiovascular system, p.102-105. In: *Jubb, Kennedy and Palmer's Pathology of Domestic Animals*. 5th ed. Elsevier Saunders, Philadelphia, 2007.
- McClellan W., Aronoff S.L., Bolton W.K., Hood S., Lorber D.L., Tang K.L., Tse T.F., Wasserman B. & Leiserowitz M. The prevalence of anemia in patients with chronic kidney disease. *Current Medical Research and Opinion*, 20:1501-1510, 2004.
- McCully K.S. Vascular pathology of homocysteinemia: implications for the pathogenesis of arteriosclerosis. *The American Journal of Pathology*, 56:111-12, 1969.
- Ordóñez N.G. & Rosai J. Urinary tract, p.1163-1359. In: Rosai J. & Rosai (Eds), *Ackerman's Surgical Pathology*. 9th ed. Mosby Elsevier, London, 2004.
- Ouyang J., Guzman M., Desoto-Lapaix F., Pincus M.R. & Wieczorek R. Utility of desmin and a Masson's trichrome method to detect early acute myocardial infarction in autopsy tissues. *International Journal of Clinical and Experimental Pathology*, 3:98-105, 2010.
- Pavarini S.P., Bandinelli M.B., Juffo G.D., Souza S.O., Driemeier D. & Cruz C.E.F. Decreased expression of cardiac troponin C is associated with cardiac lesions in *Amorimia extropica* poisoned cattle. *Pesquisa Veterinária Brasileira*, 32:1005-1008, 2012.
- Polzin D.J., Osborne C.A. & Ross S. Chronic kidney disease, p.1756-1785. In: Ettinger S.J. & Feldman E.C. (Eds), *Textbook of Veterinary Internal Medicine*. Vol.2. 6th ed. Saunders Elsevier, St Louis, 2005.
- Rizvi M.A.D., Katwa L., Spadone D.P. & Myers P.R. The effects of endothelin-1 on collagen type I and type III synthesis in cultures porcine coronary artery vascular smooth muscle cells. *Journal of Molecular and Cellular Cardiology*, 28:243-252, 1996.
- Ronco C., Haapio M., House A.A., Anavekar N. & Bellomo R. Cardiorenal Syndrome. *Journal of the American College of Cardiology*, 52:1527-1539, 2008.
- Rump L.C., Amann K., Orth S. & Ritz E. Sympathetic overactivity in renal disease: a window to understand progression and cardiovascular complications of uraemia? *Nephrology Dialysis Transplantation*, 15:1735-1738, 2000.
- Tucker B., Fabbian F., Giles M., Thuraishingham R.C., Raine A.E.G. & Baker L.R.I. Left ventricular hypertrophy and ambulatory blood pressure monitoring in chronic renal failure. *Nephrology Dialysis Transplantation*, 12:724-728, 1997.
- Santos A.M., Peixoto P.V., D'Avila M.S., Peixoto T.C., França T.N., Costa S.Z.R., Cid G.C. & Nogueira V.A. Troponina C na detecção imuno-histoquímica de alterações regressivas precoces no miocárdio de bovinos e ovinos intoxicados por monofluoroacetato de sódio. *Pesquisa Veterinária Brasileira*, 36:67-72, 2016.
- Santos S.F.F., Mendes R.B., Santos C.A., Dorigo D. & Peixoto A.J. Profile of interdialytic blood pressure in hemodialysis patients. *American Journal of Nephrology*, 23:96-106, 2003.
- Sarturi P.S. Alterações ultra-estruturais no miocárdio determinadas pela hipoxemia crônica secundária à anemia decorrente da insuficiência renal crônica. Tese de Doutorado, Universidade Federal do Rio Grande do Sul, Porto Alegre, RS, 2007. 82p. (Capturado em: < <http://www.lume.ufrgs.br/bitstream/handle/10183/8970/000592527.pdf?sequence=1>>)
- Stigger A.L., Barros C.S.L., Langohr I.M. & Barros S.S. Intoxicação experimental por *Ateleia glazioviana* (Leg. Papilionoideae) em ovinos. *Pesquisa Veterinária Brasileira*, 21:98-108, 2001.
- Vleet J.F.V. & Ferrans V.J. Sistema cardiovascular, p.559-612. In: McGavin M.D. & Zachary J.F. (Eds), *Bases da Patologia em Veterinária*. Tradução da 4ª ed. Elsevier, Rio de Janeiro, 2009.
- Viswanathan G. & Gilbert S. The cardiorenal syndrome: making the connection. *International Journal of Nephrology*, 2011:1-10, 2011.