

# ERUPÇÃO DO DENTE LUPINO EM EQUINOS PSI E CAMPOLINA

## ERUPTION OF THE LUPINE TOOTH IN HORSES THOROUGHBRED AND CAMPOLINA

Frederico Ozanam CARNEIRO E SILVA<sup>1</sup>; Renato Souto SEVERINO<sup>1</sup>;  
Luiz Henrique da CUNHA<sup>2</sup>; Juliana França ORTEGA<sup>2</sup>; Luana de Sousa OLIVEIRA<sup>3</sup>;  
Eduardo Mauricio Mendes de LIMA<sup>4</sup>

1. Professores Titulares, Faculdade de Medicina Veterinária, Universidade Federal de Uberlândia - UFU, Uberlândia, MG, Brasil; 2. Médicos Veterinários; 3. Discentes, Faculdade de Agronomia e Medicina Veterinária, Universidade de Brasília - UnB, Brasília, DF, Brasil; 4. Professor adjunto, Faculdade de Agronomia e Medicina Veterinária - UnB, Brasília, DF, Brasil. limaemm@unb.br

**RESUMO:** Nos equinos, os primeiros dentes pré-molares da arcada superior, ou dentes lupinos, são pequenos e caracteristicamente vestigiais, mostram-se posicionados imediatamente mesiais à raiz do primeiro dente molar superior, não atuam funcionalmente na mastigação e podem ainda provocar dor no animal. Foram avaliados 63 animais da raça Campolina e 58 da raça Puro Sangue Inglês quanto à presença ou não de dente lupino. Os dados encontrados mostraram que 42,86% dos animais da raça Campolina apresentaram dente lupino, assim como 3,45% da raça Puro Sangue Inglês. A frequência variável encontrada revela que a presença deste dente é uma característica particular e individual dos animais. Foi possível observar através da aplicação do teste exato de Fisher ( $p \leq 0,05$ ) que entre os equinos das raças PSI e Campolina ocorreu diferença significativa ( $p \leq 0,0001$ ). De outra forma, para cada uma das raças a ocorrência da presença deste dente entre os sexos não foi observada diferença PSI ( $p \leq 0,496$ ) e Campolina ( $p \leq 0,083$ ).

**PALAVRAS-CHAVE:** *Equus caballus*. Pré-molar. Dente de lobo.

### INTRODUÇÃO

De acordo com as pesquisas em fósseis, há milhões de anos, os dentes lupinos possuíam uma similaridade maior, com relação ao tamanho, aos demais dentes mastigadores (molares e pré-molares) e eram funcionais. Naquela época, os equinos eram pequenos e tinham hábitos silvestres, seus dentes eram menores e mais estreitos, semelhantes aos das cabras e ovelhas. Existiam sete dentes mastigadores funcionais em cada arcada dentária, comparado aos seis dentes dos cavalos atuais (LIYOU, 2005). O primeiro ancestral equídeo (*Hyracotherium*) é caracterizado pela fórmula dentária dos mamíferos placentários primitivos, ou seja: três incisivos, um canino, quatro pré-molares e três molares em cada quadrante dentário. Entretanto, durante a evolução dos equinos, o dente mastigatório anterior (primeiro dente pré-molar) tornou-se menor, relativamente afuncional, podendo estar completamente ausente (EASLEY, 2004; LIYOU, 2005).

Por definição, os primeiro dentes pré-molares superiores (dentes lupinos, ou dentes de lobo) são pequenos, vestigiais e posicionados mesiais à raiz do primeiro dente molar superior (BAKER, 2000; EASLEY, 2004; CARNEIRO, 2004; DIXON; DACRE, 2005; LIYOU, 2005). Estes dentes não são utilizados na mastigação, pois não possuem contato com outro dente e, também não são utilizados para luta (EASLEY, 2004; KÖNIG, SAUTET; LIEBICH, 2004; LIYOU,

2005). Quando estes dentes lupinos não erupcionam, são chamados de dentes de lobo inclusos (EASLEY, 2004; LIYOU, 2005), podendo assim ser detectados através da palpação de um nódulo consistente, determinantes da ocorrência de dor ou ulceração (EASLEY, 2004).

Em relação à morfologia, os dentes lupinos são variáveis em tamanho e as formas da coroa e da raiz são variáveis, bem como o seu posicionamento. Normalmente não ultrapassam um a dois centímetros de altura (EASLEY, 2004), não podendo ser confundidos com os dentes caninos normais que estão localizados na borda interalveolar da maxila e mandíbula (EASLEY, 2004; CARNEIRO, 2004).

O dente lupino, quanto está localizado um pouco afastado do primeiro dente molar superior, apresenta anormalidade mais significativa. (KNOTTENBELT; PASCOE, 1998). A idade em que os dentes lupinos normalmente erupcionam nos equinos é distinta de acordo com os autores, sendo que para Easley (2004) isto varia de seis a doze meses de idade; já para Liyou (2005) isso ocorre entre os cinco a dezoito meses de idade. A incidência dos dentes lupinos superiores em equinos de um a dois anos de idade é de 80 a 90%, enquanto que para os inferiores, varia de 1 a 5%, mas parece ser mais comum em algumas linhagens do Mangalarga Marchador (EASLEY, 2004). Naqueles animais com mais de três anos de idade é raro visualizar os dentes lupinos, em decorrência da

extração do mesmo ou exfoliação natural do dente (EASLEY, 2004). Entretanto, somente em 20% da dentição superior dos Puros Sangues Ingleses (PSI) encontram-se estes dentes (BAKER, 2000). No estudo realizado por Silva et al. (1992), o dente lupino em equinos SRD (sem raça definida) apareceu em 18,27% dos animais.

De modo geral, aproximadamente 70% dos equinos irão erupcionar o dente de lobo (LIYOU, 2005). E, embora muitos animais possuam estes dentes, alguns não os têm (KNOTTENBELT e PASCOE, 1998). O número de dentes lupinos é bastante variável (EASLEY, 2004), podendo erupcionar uni ou bilateralmente (EASLEY, 2004; LIYOU, 2005). Tendem a ser grandes nos Lusitanos, mas em geral, são apenas vestígios, sendo, comumente, pequenos nos PSI e Quarto de Milha (CARNEIRO, 2004). O desenvolvimento do dente lupino não está relacionado ao sexo do animal, ou seja, as fêmeas jovens parecem ter a mesma probabilidade que os machos para desenvolver estes dentes (LIYOU, 2005).

Geralmente estes dentes não causam problemas, mas, caso sejam grandes, agudos, mal posicionados ou inclusos, podem causar ulceração bucal ou interferir com a “mordedura” (freio ou bridão), resultando em comportamentos defensivos: desconforto, resistência, movimentos bruscos da cabeça, recuos e não respondendo aos comandos (EASLEY, 2004; CARNEIRO, 2004; DIXON; DACRE, 2005; LIYOU, 2005). O dente de lobo possui inervação e está conectado ao osso pelo ligamento periodontal. Portanto, se a embocadura da rédea tiver contato com os dentes de lobo, pode produzir dor ao animal, resultando numa maior agitação da cabeça pelo cavalo (LIYOU, 2005).

Os problemas gerados por odontopatias oriundas da erupção do dente lupino podem ser diversos (BAKER, 2001). Para Carneiro (2004), os problemas dentários causam distúrbios gastrointestinais, cólicas, perda de peso, problemas de coluna, traumas na mucosa bucal, traumas na língua, abscessos e fístulas faciais.

Tradicionalmente os dentes lupinos são removidos facilmente por meio de elevador de raiz ou instrumentos de extração especialmente fabricados, pois possuem raízes extremamente curtas (EASLEY, 2004; DIXON; DACRE, 2005; LIYOU, 2005). Ainda de acordo com estes autores é recomendada a extração dos dentes lupinos buscando um maior conforto no uso da embocadura, melhorando muito o comportamento do animal para cavalgar.

Neste contexto foi objetivo deste trabalho determinar a ocorrência dos primeiros dentes pré-

molares superiores na arcada superior (dentes lupinos) de equinos das raças Campolina e Puro Sangue Inglês. Subsidiando assim a literatura e fornecendo dados morfológicos específicos para cada uma das raças utilizadas neste trabalho.

## MATERIAL E MÉTODOS

Foram utilizados 121 equinos, das raças Puro Sangue Inglês (n=58) e Campolina (n=63), com idades variando de um a 16 anos de idade, sendo 36 machos e 85 fêmeas. Nenhum animal empregado no estudo havia sido submetido à extração do primeiro dente pré-molar superior (dente lupino). Desses, havia 26 machos e 32 fêmeas da raça Puro Sangue Inglês e 10 machos e 53 fêmeas da raça Campolina.

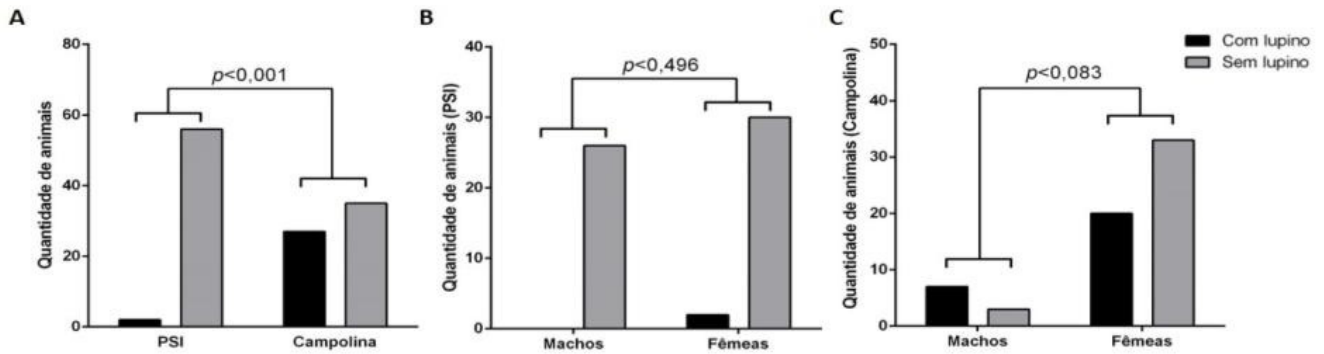
Buscando a determinação da ocorrência da erupção e presença do primeiro dente pré-molar superior, todos os animais foram contidos fisicamente, para tanto estes foram mantidos em brete de contenção e ainda manuseados empregando-se cabresto. Para a visualização, por meio de observação direta, a boca foi aberta somente com as mãos e deslocou-se lateralmente a língua de cada um dos animais até que fosse possível a visualização do dente lupino ou da região ocupada pelo mesmo.

Para o entendimento e compilação dos resultados estes foram analisados utilizando-se uma análise de frequência empregando-se para tanto o software GraphPad Prism®6 revelando a ocorrência da presença do dente lupino nos animais de cada uma das raças investigadas. A análise de frequência também foi aplicada em relação ao sexo dos equinos, Foi aplicado o teste exato de Fisher para verificar a ocorrência de diferença estatística entre a erupção do dente lupino entre os equinos das raças PSI e Campolina e ainda a ocorrência da erupção destes entre os diferentes sexos para cada uma das raças ( $p \leq 0,05$ ).

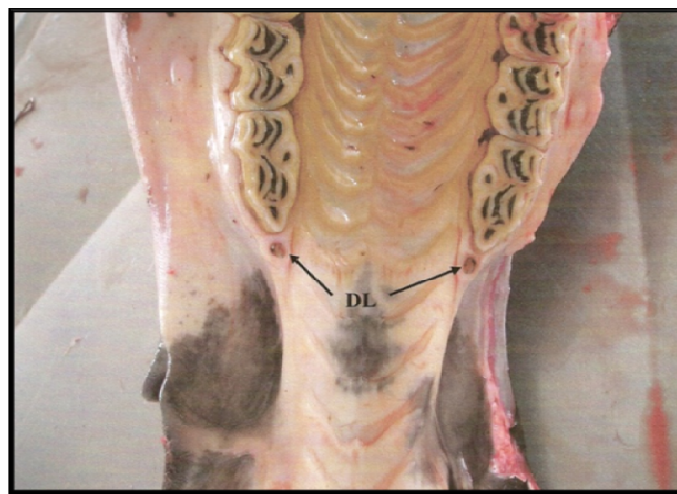
## RESULTADOS

Dos equinos da raça PSI avaliados, nenhum dos 26 machos apresentou erupção do dente lupino. Das 32 fêmeas, duas apresentaram (6,2%), sendo ambas as ocorrências na arcada superior. Entre os animais da raça Campolina, sete dos 10 machos (70%) e 20 das 53 fêmeas (37,8%) apresentaram dente lupino (Figura 1).

Na raça PSI, houve uma erupção do dente lupino uni e outra bilateral. Na raça Campolina, do total de 27 animais que apresentaram o dente lupino, 14 foram unilaterais e 13 bilaterais (Figura 2).



**Figura 1.** Teste exato de Fisher ( $p \leq 0,005$ ) para presença do dente lupino entre as diferentes raças de equinos (A) e entre sexos para PSI (B) e Campolina (C).



**Figura 2.** Vista ventrodorsal da cavidade oral, ilustrando a ocorrência da erupção e exteriorização bilateral dos dentes lupino (DL) em equino da raça Campolina.

## DISCUSSÃO

Segundo Baker (2000), somente em 20% da dentição superior dos puros sangues estes dentes foram observados. De uma forma geral e sem especificar a raça, Easley (2004) afirmou que a incidência dos dentes lupinos superiores em cavalos com um a dois anos de idade foi de 80 a 90%, enquanto que para Liyou (2005) foi de 70%. No estudo realizado por Silva et al. (1992), 18,27% dos equinos SRD desenvolveram dente lupino. Estes dados demonstraram a diversidade da ocorrência deste dente em equinos. Portanto os achados em animais das raças PSI e Campolina permitiram o entendimento das características morfológicas específicas e aplicáveis à odontologia e morfologia equina. Ademais foi possível ainda verificar a ocorrência de diferença significativa entre as raças ( $p \leq 0,0001$ ) quando da aplicação do teste exato de Fisher. Fato que não ocorreu quando se analisou o sexo entre os animais da mesma raça.

Nenhum macho da raça PSI do presente trabalho apresentou dente lupino, o que pode indicar uma baixa predisposição desses animais. Apenas duas fêmeas apresentaram dente lupino na raça PSI, o que também representa uma prevalência baixa (6,2%). Em relação aos animais da raça Campolina, a prevalência foi mais alta, com 70% dos machos e 37,8% das fêmeas com erupção do dente lupino.

Apesar de haver descrição na literatura em que o dente lupino aparece na mandíbula (arcada dentária inferior) (EASLEY, 2004; LIYOU, 2005; JOHNSON; PORTER, 2006; SCRUTCHFIELD, 2006), todos os equinos analisados nesta pesquisa possuíam o dente lupino localizado na arcada dentária superior. Sugerindo assim, os animais apresentaram uma particularidade morfológica específica, que sobretudo diferenciou e caracterizou estes animais.

Os resultados demonstram que deve ser dada uma maior atenção em relação à presença do dente lupino aos equinos da raça Campolina, visto

que a ocorrência da exteriorização do dente foi alta nos indivíduos desta raça em relação ao Puro Sangue Inglês. Dessa forma, percebe-se a

importância em observar a exteriorização deste dente, a fim de combater possíveis desconfortos e complicações decorrentes desta estrutura.

---

**ABSTRACT:** In horses, the first premolar teeth of the upper arch, or wolf teeth are small and characteristically vestigial, appear positioned immediately mesial to the root of the first molar tooth, do not act functionally in chewing and can also cause pain in animals. There were evaluated 63 animals of Campolina breed and 58 of Thoroughbred in relation to the presence or absence of wolf teeth. The findings showed that 42.86% of the Campolina horses presented wolf teeth, as well as 3.45% of the Thoroughbred. The variable frequency found discloses that the presence of this tooth is a particular and individual feature of animals. It was observed by applying the Fisher's test ( $p \leq 0.05$ ) that among equine breeds Thoroughbred and Campolina, there was significant difference ( $p \leq 0.0001$ ). Otherwise for each of the breeds the occurrence of presence of this tooth among the genders was not observed Thoroughbred ( $p \leq 0.496$ ) and Campolina ( $p \leq 0.083$ ).

**KEYWORDS:** *Equus caballus*. Premolar. Wolf tooth.

---

## REFERÊNCIAS

BAKER, G. F. Enfermidade gastrointestinal. In: REED, S. M.; BAYLY, W. (Ed.). **Manual de medicina interna equina**. Rio de Janeiro: Guanabara Koogan, 2000. p. 519-525.

BAKER, G. J. Odontologia nos grandes animais. In: AMSTUTZ, H. E. (Ed.). **Manual Merck de veterinária**. 8. ed. São Paulo: Rocca. 2001. p.111-113.

CARNEIRO, A. A. **Odontologia equina - dicas de criação**. 2004. Brasília. Disponível em: <<http://www.tgs.com.br/dicas/index.asp>>. Acesso em 17 Jul. 2013.

DIXON, P. M.; DACRE, I. A review of equine dental disorders. **Veterinary Journal**, Oxford, v. 169, n. 2, p.165-187, 2005.

EASLEY, K. J. Equine canine and first premolar (wolf) teeth. **50th Annual convention of the american association of equine practioners**, Lexington, v. 1, n. 1, p. 101-103, 2004.

JOHNSON, T. M.; PORTER, C. M. Dental conditions affecting the mature performance horse (5-15 years). **American association of equine practioners**, Indianapolis, v. 1, n. 1, p. 22-25, 2006.

KNOTTENBELT, D. C.; PASCOE, R. R. **Afecções e distúrbios do cavalo**. São Paulo: Manole, 1998. p. 13-20.

KÖNIG, H. E.; SAUTET, J.; LIEBICH, H.G. Dentes. In: KÖNIG, H. E.; LIEBICH, H.G. (Ed.). **Anatomia dos animais domésticos**. Porto Alegre: Artmed, 2004. v. 2. cap. 7, p. 25-35.

LIYOU, O. Wolf teeth in horses - equine dentistry. **Australian stock horse journal**, Artarmon, v. 1, n. 1, p. 76-77, 2005.

SCRUTCHFIELD, W. L. Wolf Teeth: how to safely and effectively extract and is it necessary. **American association of equine practioners**, Indianapolis, v. 1, n. 1, p. 28-29, 2006.

SILVA, F. O. C. et al. Exteriorização do dente lupino em equinos sem raça definida. In: **SEMANA CIENTÍFICA DE MEDICINA VETERINÁRIA DA UNIVERSIDADE FEDERAL DE UBERLÂNDIA**, 10., 1992., Uberlândia, Anais...Uberlândia:1992, p-17.